Ueber einen atypischen Fall von progressiver Muskel-Atrophie (Typus Charcot-Marie.)

■■■

INAUGURAL-DISSERTATION

zur

Erlangung der Doktorwürde

in der

gesamten Medizin

verfasst und der

hohen medizinischen Fakultät

der

Kgl. bayer. Ludwigs-Maximilians-Universität zu München

vorgelegt von

Georgine Luden von Heumen.

ACAD.
LUGD.BAT.
BIBL.

■■■

München 1912
RUDOLPH MÜLLER & STEINICKE

Gedruckt mit Genehmigung der medizinischen Fakultät der Universität zu München.

Referent: Herr Professor Friedr. v. Müller.

Agnes Krüger

in aller Freundschaft gewidmet.

Digitized by the Internet Archive
in 2026

https://archive.org/details/IA41548316_0002

Bekanntlich werden seit Erb's Untersuchungen im Jahre 1883 alle diejenigen Erkrankungen des Muskelsystems, deren Hauptsymptom in einer fortschreitenden Atrophie besteht, je nach dem Gesamtbild der Krankheit und ihrem ursprünglichen Sitz in zwei Gruppen eingeteilt: in die myogene Gruppe einerseits, bei welcher der Muskel primär erkrankt, und in die neurogene Gruppe andererseits, bei der in erster Linie das Nervensystem befallen wird und die Muskeln sekundär degenerieren.

Für die myogene Gruppe empfahl Schulze den Namen „Dystrophie", für die neurogene wurde der Name „Amyotrophie" *) oder einfach „Atrophie" gebräuchlich mit dem Beiwort „spinale" oder „neurotische", je nachdem das zentrale oder das periphere Nervensystem hauptsächlich ergriffen war.

So sehr sich die grobe Einteilung in Dystrophien und Amyotrophien in der Praxis bewährte, so weit war sie davon entfernt, ein wissenschaftlich befriedigendes Endresultat zu sein. Immer wieder tauchten „Grenzfälle" auf, bei denen trotz eines ausgesprochen dystrophischen Krankheitsbildes doch auch amytrophische Symptome vorhanden waren.

Noch größere Schwierigkeiten bot eine Klassifizierung innerhalb der neurogenen Gruppe, wenn es zu entscheiden galt, ob ein Fall zu dem spinalen oder neurotischen Typus gehörte. Auch hier wäre eine endgiltige Klärung der Verhältnisse — wenn diese überhaupt zu erzielen sein sollte — dringend erwünscht. Wenn aber eine solche herbeizuführen ist, ist es unbedingt nötig, daß alle zweifelhaften, klinisch genau beobachteten Fälle auch eingehend histologisch untersucht und die Gesamtergebnisse publiziert werden.

Der vorliegende Fall (Benno Negele) gehört zu den neurogenen Grenzfällen. Während einer klinischen Beobachtungszeit von etwa 26 Jahren traten hier spinale und neurotische Symptome in derart prägnanter Weise neben einander auf, daß die Diagnose wiederholt geändert werden mußte. Die Publikation sämtlicher klinischen und histologisch-anatomischen Ergebnisse dürfte daher von Interesse sein.

Zwecks einer leichteren Uebersicht sei mir gestattet, ehe ich zur Besprechung des Falles übergehe, die seit dem Jahre 1900

*) Oppenheim, Lehrbuch der Nervenkrankheiten. Band I. S. 263.
Schulze: „Ueber den mit Hypertrophie verbundenen Muskelschwund".

publizierten Fälle von neurotischer Muskel-Atrophie (Typus Charcot Marie) und von spinaler (Typus Duchenne Aran) in tabellarischer Form einzuschalten. Ich habe einige „frühinfantile" Fälle (Typus Werdnig-Hoffmann) in die Tabelle aufgenommen, die aber erst, als die Patienten erwachsen waren, zur Beobachtung kamen. Das „familiäre" Auftreten des Leidens schien mir auf die von Strümpell hervorgehobene „mangelhafte Foetal-Anlage" hinzuweisen, auf die ich zum Schluß noch näher eingehen möchte.

Die Krankengeschichte unseres Patienten bietet folgende Data:

Krankengeschichte:

Während eines sich über 26 Jahre erstreckenden Krankheitsverlaufes wurde Patient wiederholt untersucht und auch klinisch vorgestellt.

Ueber die erste Untersuchung im Jahre 1884 unter Prof. Ziemßen finden wir folgende Angaben: Patient klagt über seit einem Jahr bestehendes subjektives Kältegefühl mit „Kribbeln" und über zunehmende Schwäche in der linken Hand. Keine Schmerzen. Untersuchung ergibt: Atrophie der kleinen Handmuskeln, Beuger und Strecker des linken Vorderarms und des linken Deltoideus. Volumenverringerung beider Oberschenkel. Umfang des linken Oberschenkels 42 cm, des rechten 46 cm (normal 52 cm). Patellarreflexe links sehr schwach, rechts normal.

Aus der zweiten Untersuchung im Jahre 1889 ist folgendes hervorzuheben: Die Atrophie der linken oberen Extremität ist stärker ausgeprägt. Ausgesprochene Krallenhand; beginnende Atrophie, mit Parästhesien und Kältegefühl an der rechten unteren Extremität. Sensibilität intakt, keinerlei Schmerzen.

Dritte Untersuchung: 1894 Uebergriffe der Atrophien auf die linke untere Extremität. Patellarreflexe beiderseits erloschen. Sensibilität wie vorher intakt. Fingerspitzentastkreise 4—5 mm.

Vierte Untersuchung: 1896. Stillstand der Muskelatrophien links, beginnende Atrophie des Biceps, Triceps und Deltoideus rechts. Die Pectorales sind beiderseits leicht atrophisch geworden. Patellarreflexe beiderseits erloschen.

Fünfte Untersuchung: Im März 1908 sucht Patient, der 1902 an Blasenstein operiert wurde, das Krankenhaus auf wegen Beschwerden beim Urinieren. Die Atrophien sind stationär geblieben. Bei dieser fünften Untersuchung finden wir zum ersten Mal erwähnt, daß seit 30 Jahren ein Leistenbruch besteht und seit 2 Jahren ein Bauchbruch (an der Operationsnarbe?). Außerdem werden Symptome von Arteriosklerose konstatiert, sowie Herzarythmien und Aorten-Insuffizienz. Wassermann pos.

Sechste Untersuchung: Am 13. August 1909 wird Patient abermals in das hiesige Krankenhaus aufgenommen.

Jetzige Beschwerden: Seit Monaten Schmerzen an der Seite, besonders links und Schmerzen beim Urinieren; Schwäche und leichte Ermüdbarkeit von Armen und Beinen.

Anamnese: Keine hereditäre Belastung.

Kinderkrankheiten: keine.

Spätere Krankheiten: Mit 18 Jahren Nervenfieber während des Militärdienstes.

Mit 45 Jahren Parästhesien und Schwund der Muskulatur der linken Hand und bald auch des linken Vorderarmes. Nach 5 Jahren derselbe Vorgang an der rechten unteren Extremität; nach weiteren 5 Jahren an der linken unteren Extremität und nach 12 Jahren an der rechten oberen Extremität (1906). Vor 2 Jahren machte Pat. eine Gürtelrose durch, die sich auf die rechte Körperhälfte beschränkte (siehe status).

Sexuelle Infektion: Tripper vor 50 Jahren; Wassermann 1908 positiv.

Potus: 2 Liter pro die.

Status praesens.

Großer, kräftig gebauter Mann in gutem Ernährungszustande. Auf der rechten Körperhälfte, besonders um die Brustwarze herum, gelbe trockene Schuppen, darunter die Haut fleckenförmig injiziert. Auf dem Rücken rötlich verfärbte, wie von einer Verbrennung herrührende, handtellergroße Narbe. Ueber der Symphyse alte 10 cm lange Operationsnarbe. Keine Oedeme, keine Cyanose.

Kopf und Hals. Augenbewegungen frei. Linke Pupille nicht ganz rund, größer als die rechte. Reaktion auf Licht und Konvergenz beiderseits vorhanden, jedoch sehr träge. Zunge wird gerade, etwas zitternd vorgestreckt. Am harten Gaumen eine Narbe. Gaumensegel nicht ganz symmetrisch.

Thorax: leichte Skoliose mit Konvexität nach links.

Pulmones: zeigen normales Verhalten.

Cor.: Herzfigur nicht verbreitert.

Töne: über der Aorta systolisches und diastolisches Geräusch.

Aktion: arythmisch.

Puls: groß und hebend.

Abdomen: Hängebauch. Beiderseits Leistenbruch.

Perkussion und Palpation ergeben nichts von der Norm Abweichendes.

Extremitäten: siehe unten.

Nervensystem.

I. Allgemeinsymptome:

Intelligenz, Gedächtnis, Stimmung intakt.

II. Motilität:

Kopf frei beweglich. Bewegungen des Rumpfes ausgibig und ohne Schwierigkeiten.

Obere Extremität: beiderseits Krallenhand.

Rechts: passive und aktive Beweglichkeit im Schultergürtel unbehindert, rohe Kraft aber erheblich herabgesetzt. Sämtliche Bewegungen des Armes und der Finger auch passiv auf ein Minimum beschränkt.

Links: Der Arm hängt schlaff herab. Bewegungen im Schultergelenk aktiv und passiv nur bis zur Wagerechten möglich. Rohe Kraft auf ein Minimum reduziert. Bewegungen im Handgelenk und in den Fingergelenken aufgehoben.

Untere Extremität: Gang schwankend: das rechte Bein wird geschleudert. In beiden Hüftgelenken ist die rohe Kraft normal, ebenso im rechten Kniegelenk, während hier links die rohe Kraft etwas reduziert ist. Beiderseits Spitzfußstellung. Die rohe Kraft in den Fußgelenken ist links beinahe ganz aufgehoben, rechts stark reduziert. Bewegungen der Zehen links im geringen Grade möglich, rechts völlig aufgehoben.

Motorische Reizerscheinungen:

An der rechten oberen Extremität fällt eine ständige Muskelunruhe der vom Radialis versorgten Muskelpartien des Vorderarmes auf, außerdem dann und wann athetotische Bewegungen des rechten Daumens.

III. Atrophien.

Schultergürtel. Links sind der Latissimus dorsi und Teres maior stark atrophisch, rechts nur in geringerem Grade. — Pectorales beiderseits leicht atrophisch.

Obere Extremität: links Deltoideus ganz geschwunden, rechts vom Deltoideus nur der hintere Teil stark atrophisch. Muskulatur von Ober- und Vorderarm links sehr stark atrophisch; rechts zeigen sich Atrophien am Vorderarm, doch sind der Brachioradialis und die Streckmuskeln ziemlich gut erhalten. — Beide Daumenballen sind geschwunden, die spatia interossea beiderseits rinnenförmig eingezogen.

Untere Extremität: Beide Oberschenkel im Gebiet des Quadriceps fem. und der Adductoren besonders stark reduziert, ebenso die linke Wadenmuskulatur. Die rechte Wadenmuskulatur ist etwas weniger atrophisch. Die kurzen Fußstrecker, die Interossei und die Großzehenballen sind beiderseits sehr stark atrophisch.

IV. Sensibilität.

1. oberflächliche: Geringe Kälteh yperästhesie vom IV. bis herunter zum VI. Dorsalsegment und zwar besonders an den seitlichen Rückenpartien und in dem Gebiet des abgelaufenen Herpes zoster.

Feinste Berührung wird auf beiden Hand- und Fußrücken, „spitz und stumpf“ auch auf der rechten Brustseite (Gebiet des

Herpes zoster) etwas unsicher angegeben; sonst finden wir für alle Qualitäten normales Verhalten.

2. tiefe: Lage- und Bewegungsempfindung und Stereognostik intakt.

3. Ataxie: Die Bewegungen werden „schleudernd" ausgeführt; der Grund hiefür dürfte in den hochgradigen Muskelatrophien zu suchen sein. Eine wirkliche Ataxie läßt sich nicht einwandsfrei feststellen. Die erhobene Extremität fällt infolge der Muskelschwäche, der Schwerkraft gehorchend, bald herab.

Romberg negativ.

Sensible Reizerscheinungen: Während früher ausdrücklich betont wurde, „daß der Patient niemals Schmerzen hatte", finden wir jetzt Klagen über ziehende Schmerzen von den Fersen aufwärts bis in die Operationsnarbe oberhalb der Symphyse; ziehende und stechende Schmerzen von beiden Ellenbogen bis in die Fingerspitzen; lebhafte Intercostalschmerzen, die Patient selber auf die überstandene Gürtelrose zurückführt; Schmerzen und „Spannung" im Leib vor und nach dem Stuhlgang, außerdem zeitweise sehr starke Schmerzen, die „wie ein Gürtel" um den ganzen Leib herumziehen.

Augenspiegelbefund. Der Augenhintergrund zeigt beiderseits weder Veränderungen des Sehnerven noch der Netzhaut.

Auf eigenen Wunsch entlassen am 2. X. 1909.

Am 6. XII. 1909 kommt Patient wieder wegen Schmerzen im Leib und hartnäckiger Obstipation. Er klagt außerdem über „Herzstolpern" und führt hierauf seine zunehmende Müdigkeit und Mattigkeit zurück. Ob die Schwäche irgend einer Extremität zugenommen hat, kann er nicht angeben.

Status praesens.

Ich erwähne nur die Veränderungen gegen früher.

Herz: Aktion außerordentlich arythmisch, durchschnittlich folgt auf 3 normale Systolen 1 Extrasystole. Puls: inaequal.

Obere Extremität: Nirgends fibrilläre Zuckungen.

Rechts: Dorsalflexion der Hand mit geringer Kraft, Volarflexion gar nicht möglich. Kleinfingerballen geschwunden.

Links: Oberarm kann in der Horizontalen nur unter Drehung der Scapula und dann nur in sehr geringem Grade nach vorn bewegt werden. Kleinfingerballen geschwunden. Tricepsreflex beiderseits erhalten.

Untere Extremität: Typischer Steppergang. Romberg erst nach längerem Stehen.

Rechts: Plantar- und Dorsalflexion unmöglich, starke Atrophie der ganzen Unterschenkelmuskulatur.

Links: Unterschenkelmuskulatur noch mehr atrophisch als rechts, Plantar- und Dorsalflexion aufgehoben.

Maße: Oberschenkel-Umfang (handbreit über d. Pat. gemessen):

Umfang Mitte der Wade	links 22 — rechts 25 links 32 — rechts 34,5	
Reflexe:	rechts	links
Patellarreflex	schwach	fehlt
Achillessehnenreflex	fehlt beiderseits.	
Fußsohlenreflex	erhalten beiderseits	
Babinski	fehlt beiderseits	
Bauchdeckenreflex	fehlt beiderseits	
Cremasterreflex	erhalten beiderseits	
Periostreflexe der ob. Extremit.	erloschen	erloschen
Tricepsreflexe	erhalten	erhalten.

Blase: keine unwillkürlichen Entleerungen, auf Wunsch kann Pat. immer Wasser lassen. Urin: Enthalt Sanguis; mikroscopisch Erythrocyten, keine Cylinder.

Mastdarm: keine unwillkürlichen Entleerungen. Chronische Obstipation.

Elektrische Prüfung:

Die elektrische Prüfung ergibt, daß die atrophischen Muskeln rechts und links galvanisch vollkommen unerregbar sind. Faradisch sind der Biceps, Coracobrachialis, Triceps und Supinator longus weder vom Nerven, noch vom Muskel aus erregbar. Die Pectorales reagieren bei einem Rollenabstand von 6 cm. Der linke Deltoideus ist vollkommen unerregbar, der rechte Deltoideus reagiert bei einem Rollenabstand von 6 cm. Der linke Trapezius bei Rollenabstand 8 cm, der rechte Trapezius bei Rollenabstand 6 cm. Keine Entartungsreaktion. Fibrilläre Zuckungen wurden niemals beobachtet.

Sensibilität: gleicher Befund wie vorher.

Augenhintergrund unverändert.

Am 4. I. 10 tritt plötzlich starker Hustenreiz auf.

Am 12. I. 10 finden wir folgende Angaben: Seit 3 Tagen nachts krampfhafte Hustenanfälle. Reichlicher Auswurf, schleimig, grünlich, eiterig. Links hinten unten etwas verkürzter Schall und vereinzelte Rasselgeräusche.

13. I. Links hinten unten Atemgeräusch und Stimmfremitus abgeschwächt.

15. I. Gestern war Pat. sehr elend und klagte sehr über quälenden Husten. L. h. u. handbreite Dämpfung: darüber Bronchialatmen. Pat. klagt über Schmerzen beim Atmen in dieser Gegend und vorn oberhalb des Herzens, über letzterer Stelle deutliches Reiben. — Temp. 39,6.

16. I. Heute nach guter Nacht sehr schläfrig. Husten wenig, aber quälend. Temperatur gesunken. Dämpfung axillarwärts weiter ausgedehnt.

18. I. Exitus letalis $11^1/_2$ p. m.

Sektions-Protokoll

Gestorben 18. I. 1910, $11^1/_2$ Uhr V. M. Benno Negele, 71 Jahre, Gewicht 60 Kilo. Länge 174 cm.

Leiche eines großen Mannes von mäßigem Ernährungszustand. Fettpolster der Bauchdecken ziemlich erheblich, während Extremitäten (Arm) sehr mager erscheinen.

Ueber der Symphyse flache, etwas eingezogene Narbe der Haut. Brustmuskulatur von bräunlicher Farbe.

Zwerchfell: rechts 5 R.; links 5 R.

Leber überragt fingerbreit den Schwertfortsatz, unterhalb derselben erscheint die große Curvatur des Magens. Netz fettreich, bedeckt den Darm, der in normaler Lage sich befindet. Wurm kurz, liegt im Anfang des kleinen Beckens. Kein abnormer Inhalt im kleinen Becken. Rippenknorpel schneiden sich schwer sie sind von grau-gelber Farbe, zentral etwas verkalkt.

Linke Lunge leicht verklebt. Im Pleuraraum ganz geringe Menge von wenig getrübter, mit Fibrinflocken gemischter Flüssigkeit.

Viszerales Blatt des Herzbeutels an der Spitze des Herzens und über den Vorhöfen mit einzelnen Spangen am parietalen Blatt adhaerent. Epicard glatt, glänzend. Im Herzbeutel einige ccm klarer seröser Flüssigkeit.

Linke Lunge groß. Pleura über einem größeren Bereich von Ober- und Unterlappen trüb, mit Fibrinauflagerungen. Lunge von ziemlich derber Konsistenz. Nur an den Randpartien, in der Spitze und an den vorderen Teilen des Oberlappens ist das Gewebe etwas teigig anzufühlen. Die Schnittfläche des Oberlappens zeigt im Bereich der Spitze noch etwas Luftgehalt; in den mittleren Partien ist derselbe fast völlig aufgehoben; das Gewebe von grauroter Farbe. In den unteren Partien des Oberlappens gegen den Rand hin ist das Gewebe weniger derb, noch etwas Luft vorhanden.

Unterlappen zeigt im Ganzen eine graurote, derbe Schnittfläche, aus derselben fließt etwas grauroter Saft ab. Aus den großen Bronchien entleert sich auf Druck etwas Schleim. Schleimhaut der Bronchien stark gerötet, mit Schleim bedeckt. Große Gefäße leer. Intima derselben intakt.

Hilusdrüsen: klein, schiefrig, von schwarzer Farbe. Keine Einlagerungen.

Rechte Lunge: Pleura des Oberlappens glatt, glänzend. Im Unterlappen die Pleura in den lateralen Lungenpartien getrübt, in den dorsalen mit Fibrinauflagerungen.

Schnittfläche des Oberlappens rosarot, trocken, saft- und blutarm, durchweg lufthaltig.

Unterlappen dunkle Schnittfläche, mäßig blut- und saft-, überall lufthaltig.

Tonsillen: groß, rechts einige stecknadelgroße schmierige Pfröpfe, sonst o. B.

Trachea: gerötet, reichlich Schleim.

Schilddrüse: groß, rechts haselnußgroße colloide Knoten.

Magen: groß, von normaler Form, graubrauner, flüssiger Inhalt, im Fundus Schleimhaut mazeriert.

Wurm: kurz, durchgängig, leer.

Im Dickdarm viel Kot, Schleimhaut mit mehreren kleinen Polypen, Follikel deutlich.

Dünndarm: o. B.

Mesenterialdrüsen: klein, graurote Schnittfläche

Pankreas: blaß, reichlich Fett zwischen dem Drüsengewebe.

Leber: Kapsel glatt, glänzend, Schnittfläche gelb und rot gefleckt. Gewebe selbst sehr brüchig. Zeichnung sehr deutlich.

In der Gallenblase gelbbraune, fadenziehende Galle. Schleimhaut o. B.

Herz: In der rechten Kammer derbes Fibringerinnsel. Tricusp. für 3 Finger bequem durchgängig. Im r. Vorhof ebenfalls reichlich Speck- und Cruor-Gerinnsel. Rechter Vorhof weit. Ueber dem rechten Herzen Fett stark entwickelt, auch zwischen der Herzmuskulatur. Linker Vorhof und linke Kammer wenig Cruor-Gerinnsel. Mitralis für 2 Finger durchgängig. Aortenklappen etwas rigide. Unterhalb der Klappen reichlich weißliche Einlagerungen. Oberhalb derselben, über die ganze Aorta verbreitet, Intimaverdickungen und Substanzverluste. Herzmuskel braun, trocken. Coronargefäße durchgängig, keine Einlagerungen.

Milz: schlaff, Kapsel glatt, Schnitt graubraun, Follikel und Trabekel sichtbar. Pulpa abstreifbar.

Rechte Nebenniere mit erweichtem Mark und stark fetthaltiger Rindensubstanz. Der gleiche Befund an der linken Nebenniere.

Rechte Niere: Kapsel abziehbar. An der Oberfläche einige kleine Cysten: am oberen Pol haselnußgroße Geschwulst eingelagert. Schnittfläche braunrot. Rinde und Mark undeutlich, trüb. Zeichnung verwaschen.

Linke Niere: gänseeigroße cystische Hervorragung auf der Oberfläche, voll klarer Flüssigkeit, sonst Befund wie rechts.

Harnleiter: von gehöriger Weite, durchgängig.

Blase: dicker, trüber Urin; im Fundus haselnußgroßer Stein. Schleimhaut blaß, dick, starke Trabekeln. Hals

sehr weit, trichterförmig, zwischen den Prostatalappen sich einsenkend.

Hoden: von gehöriger Größe. Substanz fadenförmig ausziehbar, keine Narben.

Schädeldach: ziemlich dick. Diploe in geringem Grade vorhanden. Dura an der Innenseite glatt und glänzend.

Längsleiter enthält wenig Gerinnsel. Weiche Häute ziemlich stark milchig getrübt, hauptsächlich über der Konvexität.

Am Hypophysenstiel eine linsengroße, unebene, geschwulstartige Bildung. Windungen im Ganzen schmal. Furchen weit, Hemisphären im Ganzen etwas atrophisch. Durchschnitte durch die Großhirnhälften zeigen Rinde und Mark gut abgegrenzt. Blutpunkte ziemlich reichlich. Konsistenz des Gehirns ziemlich fest.

Seitenventrikel eng, mit seröser Flüssigkeit gefüllt.

Schnitte durch Stammganglien zeigen schöne Zeichnung. In der Brücke ist die linke Seite in der Gegend der Einmündung des Großhirnschenkels undeutlich gezeichnet. Weitere Schnitte in der Brücke und auch in der Medulla oblongata erscheinen wieder regulär und scharf gezeichnet. Gefäße der Hirnbasis zeigen Verdickungen.

Rückenmark auf der Schnittfläche im Lendenmark undeutlich gezeichnet; namentlich im Bereich des Vorderhorns und der Seitenstränge sieht man unscharfe, grauweiße Stellen.

Auch im Brustmark Zeichnung unscharf und undeutlich. Im Halsmark entspricht Schnittfläche mehr der Norm. Ein Halsganglion links zeigt auf der Schnittfläche bindegewebige Verdickung der äußeren Hüllen und feuchtes Hervorquellen der Nervensubstanz.

Muskulatur des Vorderarms sehr atrophisch, von gelbroter Farbe, ebenso die Muskulatur des Unterschenkels.

Beide Gastrocnemii von normaler roter Farbe, alle anderen Muskeln gelbrot, fettig atrophisch.

Diagnose:

Fibrinöse Pneumonie über linkem oberen und unteren Lappen.

Frische Pleuritis links und rechts. Emphysema pulmon. Bronchitis chronica katarrhalis.

Fettherz. Braune Atrophie des Myokards. Alte Perikardverwachsungen. Arteriosklerose. Stauungs- und Fettleber. Geringe Milzschwellung. Trübe Schwellung der Niere, Cysten in beiden Nieren. Cystitis chronica. Chron. Leptomeningitis. Atrophie des Gehirns. Muskelatrophien an den Extremitäten.

Histologischer Befund.

Das Rückenmark, welches bei der Sektion ca. 10 Stunden post mortem herausgenommen war, wurde mit den Spinalganglien C. II, C. VII, C. VIII links und C. V rechts in der üblichen Weise mit Müller'scher Flüssigkeit und Alkohol in steigender Konzentration behandelt, und in Celloidin eingebettet. Die Schnitte wurden nach folgenden Methoden gefärbt:

1. Markscheiden.
Weigert Vassale,
Weigert Original,
Neue Weigert Modification *) (Schnellfärbung).
2. Nervenzellen.
Tigroidsubstanz nach Nissl.
Lipoid-Färbung nach Marchi von C. III, D. III, L. III.
3. Achsenzylinder nach Kaplan und Osmium Tanninfärbung nach Azoulay.
4. Weigert van Gieson.
Haematoxylin-Eosin-Färbung.

Durch die Art der Fixierung war es leider ausgeschlossen, Versuche mit der Bielschowskyschen Fibrillenfärbung oder mit der Alzheimerschen Methode durchzuführen.

Für die Marchi- und Nisslfärbungen wurden speziell fixierte Teile der Segmente C. III, D. III, L. III verwandt.

Von allen Segmenten wurden Schnitte mit sämtlichen genannten Färbungsmethoden gemacht. Bei der Auseinandersetzung des histologischen Befundes soll stets das Gesamtbild, welches das betreffende Segment darbietet, ins Auge gefaßt werden, ohne jedesmalige Erwähnung der in Frage kommenden Färbung. Das Resultat der Marchi- und Nissl-Präparate wird für sich besprochen werden.

Bei der Besprechung der einzelnen Segmente sollen folgende Punkte der Reihe nach beachtet werden: Zentralkanal, graue und weiße Substanz, Ganglienzellen, Glia- und Bindegewebe bezw. Gefäße, Vorder- und Hinterwurzeln, Hirnhäute.

C. I. Zentralkanal: ohne Besonderheiten.

Ganglienzellen: rechts mäßige Atrophie der vorderen und hinteren medianen Gruppe. Die vordere und hintere laterale Gruppe ist gut erhalten. (Rechts und links an den Präparaten ist dadurch deutlich sichtbar, daß auf der linken Seite ein mit Fuchsin gefärbter Nerv als Kennzeichen eingebettet wurde).

Die Glossopharyngeuszellen sind gut erhalten.

Glia- und Bindegewebe scheinen nicht vermehrt.

Vordere Wurzeln beiderseits leicht atrophisch. Hintere Wurzeln intakt.

*) Von mir publiziert im Centralblatt für allgemeine Pathologie Bd. XXIII Seite 97.

Die Hirnhäute zeigen keine Veränderung. Die Nervenscheiden sind überall verdickt.

C. II. Zentralkanal: obliteriert. Daneben links ein stark verdicktes Gefäß; alle anderen Gefäße zeigen ebenfalls Wandverdickungen.

Ganglienzellen: im Seiten- und Vorderhorn ist die ganze rechte mediale Gruppe stark atrophisch, die vordere mediale Gruppe ganz besonders. Die Zentralgruppe ist fast verschwunden. Die laterale Gruppe ist besser erhalten. Es finden sich in ihr einzelne tadellos erhaltene Ganglienzellen. Die Mittelzellen sind leicht atrophisch (die atrophischen Zellen zeigen die bekannten Veränderungen kugelig aufgetriebener Zellkörper, der Kern bisweilen an die Peripherie gedrängt, so daß die Zellwand vorbuchtet. Mitgefärbtes Protoplasma. Chromatolyse. Fehlen der Fortsätze.)

C. III. Dickwandige Gefäße beiderseits des Zentralkanals. Im Uebrigen das eben beschriebene Bild.

C. IV. Ganglienzellen: rechts die mediale Gruppe stark atrophisch. Die laterale Gruppe relativ gut. Links treten die pathologischen Veränderungen weniger hervor, obwohl sie in geringerem Maße ebenfalls vorhanden sind.

Glia- und Bindegewebe: Glia nicht vermehrt, Nervenscheiden verdickt.

Vordere Wurzeln stark atrophisch, kernreicher als normal; arm an Fasern, sehr reich an Bindegewebe. Die Fasern sind z. T. gequollen und varicös. Das Perineurium stark vermehrt.

Hintere Wurzeln: ohne nennenswerten Befund.

Hirnhäute: Pia überall leicht verdickt. Keine Infiltration, aber Wucherung der Endothelien und Schichtkugeln. Die Gefäße mittleren Kalibers zeigen adventitiale Zellwucherungen mit lymphocytärer Infiltration. Auch die kleinsten Gefäße sind verdickt.

C. V. Auf beiden Seiten Rundzellen in den perivaskulären Lymphscheiden der Gefäße und in deren Umgebung. Hier und dort Corpora amylacea. Bei den Hintersträngen tritt eine auf verschiedenen Schnitten auffallend verschiedene Vermehrung der Glia mit Ausfall von markhaltigen Fasern auf, die stellenweise an das Bild einer beginnenden Tabes erinnert.

Ganglienzellen: Dieselbe, besonders rechts hervortretende Atrophie der medialen und lateralen Gruppen.

Der Hauptbefund in diesem Segment ist aber die starke Endothelwucherung der Pia und Arachnoidea: mehrschichtige Auflagerungen von Zellen, bisweilen balkenartig auf der zarten Hirnhaut. Schwere Gefäßveränderungen, die in Verdickung der Gefäßadventitia und Rundzellen-Infiltration bestehen. Sogar in der grauen Substanz sind die feinsten Gefäße in dieser Weise verändert, vielleicht auch vermehrt.

C. VI. Zentralkanal: Dasselbe Bild wie bei den schon besprochenen Segmenten.

Ganglienzellen: atrophisch im ganzen rechten Vorder- und Seitenhorn. Die mediale Gruppe hat auch hier am meisten gelitten.

Die weiße Substanz hat in diesem Segment ein merkwürdig löcheriges Aussehen. An manchen Stellen scheinen die Markscheiden wie aufgequollen; die Nervenlücken sind hier stellenweise um ein Vielfaches größer als in der Norm; der Achsenzylinder ist in diesen weiten Nervenlücken punktförmig, häufig exzentrisch gelegen sichtbar. An manchen Stellen fehlt er auch vollkommen.

Vordere Wurzeln: rechts und links stark verdickt, fast tumorartig, infolge ausgedehnter Endothelwucherung mit reichlicher Bildung von geschichteten Körperchen.

Hintere Wurzeln leicht atrophisch.

Hinterstränge: Die gelichteten Partien (s. C. V.) in Goll und Burdach sind noch vorhanden, treten aber allmählich immer mehr in den Hintergrund, so daß sie im folgenden Segment nur noch andeutungsweise vorhanden sind.

Die Hirnhäute zeigen die gleichen Endothelauflagerungen, Verdickungen, Rundzelleninfiltration und Schichtkugeln.

Gefäße: Die perivasculären Lymphscheiden sind z. T. durch Endothelwucherungen verödet, z. T. mit Rundzellen vollgepfropft. Auch die kleinsten Gefäße der grauen Substanz zeigen Degenerationen älteren Datums.

C. VII. Das Bild bleibt im großen und ganzen dasselbe.

Ganglienzellen: Rechts: mediale Gruppe völlig verschwunden. Links: auch die laterale, bis jetzt intakte Gruppe ergriffen.

Gefäße der grauen Substanz deutlich verdickt und vielleicht auch vermehrt.

C. VIII. Seitenhorn rechts ebenfalls stark atrophisch. Stark verdickte Gefäße. Abgelaufene endzündliche Prozesse in den Meningen, die stellenweise faserig verdickt sind.

Die vom Vorderhorn ausgehenden Nervenfasern stark atrophisch.

D. I und D. II. Die Vorderhornzellen sind stark atrophisch. Dazu gesellt sich jetzt eine beträchtliche Atrophie auch der hinteren Wurzeln mit ausgesprochenem Fasernschwund.

D. III. Alle Gruppen von Ganglienzellen der Vorderhörner mehr oder weniger atrophisch und degeneriert, nur im linken Seitenhorn finden sich große, tadellos erhaltene Zellen.

D. IV und V. Der Zentralkanal zeigt wiederum Verödung und Ependymzellenwucherung. Die Gefäßwände sind verdickt. In den perivasculären Lymphräumen finden sich Lymphocytenhaufen, die Venen sind erweitert. Bemerkenswert in diesem Segment ist die linksseitige Atrophie der Clarke'schen Säule.

D. VI. Die Clarke'sche Säule ist links sehr stark atrophisch, ein Befund, der sich von jetzt an in den Segmenten VII bis X weiter verfolgen läßt. Die hinteren Wurzeln, besonders rechts, sind wieder weniger atrophisch.

D. VII. Gefäßverdickungen und starke Pigmentierung der pathologisch veränderten Ganglien in den Vorderhörnern. Stellenweise finden sich in den leicht verdickten Hirnhäuten Zellen reihenartig eingelagert. Entzündliche Verdickung des Gewebes, Bildung von Schichtkugeln und die Ablagerung von Pigment in den Hirnhäuten festzustellen.

D. VIII und D. IX. Das rechte Vorderhorn ist von der Atrophie stärker befallen als das linke. Dagegen scheinen die Hirnhäute weniger verändert als in den bisher beschriebenen Segmenten.

D. X. Das rechte Vorderhorn stark atrophisch. Links sind die Zellen der Clarke'schen Säulen sehr stark reduziert, während sie rechts nur wenig verändert erscheinen. Die Venen sind überall stark gefüllt. Die Randzone der weißen Substanz scheint in diesem Segment besonders aufgequollen (kadaveröse Veränderung). Zahlreiche Corpora amylacea.

D. XI. Die Atrophie der Clarke'schen Säule ist jetzt auch rechts sichtbar, während die Zellen links viel stärker degeneriert sind.

D. XII. Das rechte Vorderhorn scheint etwas weniger atrophisch. Die Atrophie der Clarke'schen Säule bleibt aber rechts deutlich sichtbar. Der Meningealüberzug des Sulcus anterior faserig verdickt. In diesem ganzen Segment zeichnet sich die weiße Substanz aus durch einen großen Reichtum an Gefäßen. Während die Dura mater in diesem Segment nur wenig verdickt ist, zeigen die Nervenscheiden der Wurzeln ganz erhebliche Verdickung.

Die bereits in C. V. gefundenen strangförmigen Endothel-Wucherungen mit Bildung von verkalkten Schichtungskugeln treten in diesem Segment von neuem auf und zwar besonders an dem Eintritt der Nerven in das Spinalganglion, dessen Ganglienzellen jedoch gut erhalten sind. Die Veränderungen traten rechts und links gleich stark auf.

Markscheiden und Achsenzylinder des Rückenmarks zeigen normales Verhalten, nur an den motorischen Wurzeln ist ein Ausfall von markhaltigen Fasern festzustellen.

L. I. zeigt gegen das normale Rückenmark nur sehr geringe Veränderungen:

Die Atrophie der Vorderhorn-Ganglienzellen bleibt bestehen, sowie der erwähnte Ausfall von markhaltigen Fasern in den austretenden Nerven.

L. II, III, IV. Die Hinterstränge zeigen jetzt eine auffallende Verdickung der Gefäße, die außerdem von einem starken perivaskulären Glia-Mantel umgeben sind.

Die aus den hinteren Wurzeln einstrahlenden Nerven sind ziemlich faserarm.

Wiederum begegnet uns hier die chronische lymphocytäre Infiltration der perivaskulären Lymphscheiden der Gefäße bei C. V. — Auch ist in L. IV. eine leichte Degeneration im Goll'schen Strang besonders auffallend.

L. V. bietet im ganzen dasselbe Bild. Die Degeneration der hinteren Wurzeln bleibt deutlich sichtbar, ebenso die Gefäßwucherung mit ihren Gliamänteln in den Hintersträngen.

S. I. An den Nerven der hinteren Wurzeln fällt in der Wurzeleintrittszone starke Degeneration mit Bindegewebsvermehrung auf. Die oben bei L. IV. erwähnte leichte Degeneration des Gollschen Stranges ist nur leicht angedeutet, die Gefäßverdickung mit Gliamänteln in den Hintersträngen ist auch auf diesem Segment noch deutlich zu sehen. Die Ganglienzellen sind hier intakt. In der Pia viel Haemosiderinpigment. Die Pia selber gleichmäßig, aber nur wenig verdickt.

S. II, III, IV, V und Cocc. II. Im wesentlichen der gleiche Befund, der sich das ganze Sakralmark hindurch verfolgen läßt. Nur treten die erwähnten Gefäßverdickungen und die Degeneration der hinteren Wurzeln noch mehr in den Vordergrund.

Spinalganglien.

Spinalganglion C. II. links. Während in den Spinalganglien die eigentlichen Ganglienzellen zum größten Teil gut erhalten sind, finden sich an der Stelle, wo motorische und sensible Nerven zusammentreffen, deutlicher Ausfall von Nervenfasern und zwar nur seitens der motorischen Nerven. Hier tritt eine starke Wucherung des Bindegewebes an Stelle der zu Grunde gegangenen Nervensubstanz stark hervor. Die sensiblen Nervenfasern sind dagegen tadellos erhalten. Besonders auffallend ist in dem stark vermehrten Bindegewebe einerseits die „rosettenähnliche" Anordnung von Bindegewebsfasern um zahlreiche kleine, zum Teil verödete Gefäßchen herum, andererseits die Bildung von „Kernreihen" aus den restierenden Kernen der zu Grunde gegangenen Fasern, ein Analogon zu den Vorgängen im Muskel bei der spinalen Muskelatrophie. — Bei C. II. l. wurden nur Schnitte erhalten von den Stellen, wo die v. und h. Wurzel zusammentreffen, das eigentliche Spinalganglion war leider im Präparat nicht enthalten.

C. V. Bei C. V. ist außer den beschriebenen Veränderungen eine starke Zellwucherung um die Ganglienzellen selbst herum sichtbar (Scheidenzellen).

C. VI. Diese Zellwucherung tritt bei C. VII, sowohl an dem linken Spinalganglion, das für sich eingebettet wurde, als auch in den Rückenmarksschnitten desselben Segments — und zwar an der Stelle, wo sich sensible und motorische Wurzeln vereinigen — gleich deutlich auf. Es finden sich auch hier die Endothelzellen-Stränge und Balken mit Bindegewebsvermehrung und Schichtkugeln, die bei dem R. M. Segment schon beschrieben wurden.

C. VII und C. VIII links bieten im Ganzen das gleiche Bild, nur sind die Endothelwucherungen mehr diffus, weniger strangförmig, und es fehlen hier die Schichtkugeln. Auffallend ist, daß die Degenerationsvorgänge in den rechten Spinalganglien nahezu die gleiche Ausdehnung aufweisen wie links, obwohl klinisch der linke Arm schon 1884 erkrankte, während am rechten Arm die Muskulatur erst 22 Jahre später, 1906, von der Atrophie ergriffen wurde.

Die Muskeln.

(Untersucht wurden histologisch nur Teile vom linken Gastrocnemius und ein Stückchen der kurzen Cervikalmuskeln, das im Zusammenhang mit einem Spinalganglion (C. V. rechts) herausgenommen worden war; die im Sektionsprotokoll erwähnte Muskulatur des Vorderarms und die Teile des rechten Unterschenkels waren mir leider nicht mehr zugänglich.)

Die Muskelschnitte bieten in hervorragendster Weise das bekannte und oft beschriebene Bild der atrophischen Degeneration: sie zeigen neben den Resten der atrophierenden Muskulatur mehr oder weniger breite Züge von Bindegewebskernen und intensiv gefärbte perlschnurartige Kernreihen, die letzten Reste der zerstörten Muskelfasern. Die Hauptmasse des Schnittes besteht aber aus einem zarten, weitmaschigen Fettgewebe, das zahlreiche weite Gefäße mit außerordentlich stark verdickten Wandungen enthält. Muskelfasern sind an vielen Stellen nur vereinzelt zu erkennen; wo sie erhalten blieben, ist ihr Kaliber entweder normal, oder hier und da sind sie hypertrophisch oder atrophisch. Die Querstreifung ist in dem Gastrocnemius-Präparat vollkommen verschwunden, in dem des kurzen Halsmuskels — der im übrigen dasselbe Bild darbietet — im Gegenteil auffallend gut erhalten.

Nerven.

Von den Nerven wurden Nn. ulnaris, radialis, medianus und ischiadicus untersucht; in allen zeigten die mit der Azoulay-Osmium-Tannin-Färbung und die mit meiner Weigert-Modifikation behandelten Schnitte eine starke Degeneration von markhaltigen Fasern, Zellwucherung und Bindegewebsvermehrung. Bei den Weigert van Gieson-Schnitten fällt eine enorme Vermehrung des Bindegewebes und eine Wucherung von Gefäßen mit verdickten Wandungen besonders auf.

Nissl-Präparate.

Die Nissl-Präparate ergaben keine recht befriedigenden Resultate, da die Färbung an Celloidinschnitten (nach der Rosettischen Modifikation) vorgenommen werden mußte. Hierdurch werden die feineren Strukturbilder der Nissl'schen Granula leicht verdeckt, doch sind die starke Atrophie, die Pigmentierung und Gestaltsveränderung der Ganglienzellen (Kugelgestalt, Fortsatzverlust, bläschenförmiger, auf die Seite gerückter Kern) recht deutlich sichtbar.

Die Marchi-Färbung wurde an Stücken von C. III, D. III, L. III vorgenommen. Nur in D. III ließ sich eine frischere Degeneration nachweisen. Und zwar findet sich dort im Burdach'schen Strang rechts ein beträchtlicher Herd von kleinen, schwarzen Schollen (Körnchenzellen) dicht neben der Eintrittszone der hinteren Wurzeln. (Die linke Seite des Rückenmarks ist durch einen gefärbten Merknerv markiert worden.) Hier sowohl als in den anderen Marchi-Segmenten sieht man geschwärzte Markscheiden nur ganz vereinzelt.

Ein kurzer Ueberblick über das Gesamtkrankheitsbild unseres Patienten bringt also folgendes:

Im 45. Lebensjahre (1884) treten bei einem Manne aus der arbeitenden Klasse, in dessen Anamnese weder körperliche Ueberanstrengung, noch hereditäre Belastung nachzuweisen ist, subjektives Kältegefühl, Paraesthesien und Atrophien an der linken Hand auf. Nach kurzer Zeit ergreift die Atrophie den linken Vorderarm, fünf Jahre später die rechte untere Extremität. Nach weiteren 5 Jahren (1894) erkrankt das linke Bein.

Zwölf Jahre nach Beginn der Erkrankung wird auch die obere Extremität atrophisch, befallen sind die kleinen Handmuskeln, die Beuger und Strecker des Vorderarms.

Drei Jahre später (1909) finden wir eine ausgesprochene Krallenstellung beider Hände und schlaffe Lähmung des linken Armes und ständige Unruhe mit klonischen Bewegungen in der vom Nervus radialis versorgten Muskulatur der rechten Hand.

Die später erkrankte Muskulatur der linken unteren Extremität ist jetzt stärker atrophisch als rechts; beiderseits besteht pes varoequinus und typischer Steppergang. Die Muskelatrophie wird 1885 als spinale, 1909 als neurotische progressive Muskelatrophie aufgefaßt. Die Sensibilität bleibt während der ganzen Krankheit nahezu intakt.

Die vorhandenen Blasen- und Mastdarmstörungen müssen wohl hauptsächlich auf Blasenstein- und Bruchleiden zurückgeführt werden. Schmerzen treten erst im Oktober 1909 auf, und zwar klagt Patient dann über „ziehende Schmerzen", die von den Fersen bis in die Leistengegend ausstrahlen, und über Gürtelgefühl.

Exitus 3 Monate später an Bronchiopneumonie.

Im Sektionsbericht finden wir außer den Gaumennarben, Arteriosclerose, chronischer Leptomeningitis und Atrophien an den Extremitäten noch bemerkenswerte Angaben über „unscharfe Zeichnung im Brust- und Lenden-Mark und über eine linsengroße, unebene, geschwulstartige Bildung am Hypophysenstiel". Letztere war mir leider nicht zugänglich.

Das Ergebnis der histologischen Untersuchung ist kurz zusammengefaßt folgendes:

Im Cervikalmark eine von oben nach unten stetig zunehmende Atrophie der V. H. Ganglienzellen, die ihre größte Ausdehnung in C. VI erreicht. In dieser Höhe (C. VI) findet sich außerdem eine geringe, fleckenweise auftretende Degeneration der Hinterstränge, die in den folgenden Segmenten wieder verschwindet, um im Lumbal- und im Sakralmark von neuem aufzutreten.

Die Hirnhäute sind im Halsmark mit wechselnder Intensität erkrankt, am stärksten in C. V, wo wir sehr starke Wucherungen der Pia-Endothelien antreffen, welche sich rechts und links bis in das Spinalganglion verfolgen lassen. Daneben sprechen die Gefäßwandverdickungen, die Rundzelleninfiltrationen der perivaskulären Lymphscheiden, welche wir in verschiedenen Segmenten antreffen, für Entzündungsprozesse älteren und frischeren Datums.

Im Dorsalmark kommt zu dem eben beschriebenen Bilde noch eine stärkere Degeneration der hinteren Wurzeln hinzu. — Die Clarke'sche Säule wird hier erst links, dann aber in D. XII auch rechts atrophisch, während sich in den V. H. Ganglienzellen der Prozeß in umgekehrter Reihenfolge abspielte.

Die motorischen Wurzeln zeigen hier einen unbedeutenden Faserausfall, die Degeneration der hinteren Wurzeln bleibt bestehen. Auch die lymphocytäre Infiltration und die Gefäßverdickungen sind unverändert, nur erscheinen gegen Ende des Dorsalmarkes perivaskuläre Gliamäntel, die auf abgelaufene Entzündungs- bezw. Degenerationsvorgänge deuten.

In D. XII finden wir dieselben Wucherungen der Pia-Endothelien mit Beteiligung des Spinalganglions, die bei C. V. beschrieben wurden.

Das Lumbalmark bietet im großen und ganzen das gleiche Bild. In L. IV fällt eine Degeneration des Goll'schen Stranges auf, die an eine beginnende Tabes erinnert.

Im Sakralmark nimmt die Atrophie der hinteren Wurzeln zu; außerdem begegnet uns eine stärkere Degeneration der Wurzeleintrittszone zusammen mit den eben erwähnten Veränderungen im Goll'schen Strang.

Die Hirnhäute zeigen hier nur noch Spuren von älteren Entzündungen (viel Haemosiderinpigment) und sind mäßig verdickt.

Die Endothelwucherungen haben vollkommen aufgehört, die Ganglienzellen scheinen etwas weniger atrophisch.

Die Spinalganglien sind rechts und links — soweit sie untersucht werden konnten — gleich stark verändert. Die sensible Komponente erscheint fast intakt, dagegen zeigt der motorische Teil eine bedeutende Bindegewebsvermehrung, Wucherung der Kerne der Nervenfasern, zahlreiche kleine, zum Teil verödete Gefäße, denen eigenartige Bindegewebsmäntel einen rosettenähnlichen Charakter verleihen, außerdem piale Wucherungen mit Bildung von Schichtkugeln.

Bei den Muskeln finden wir: Atrophie, Verlust der Querstreifung, degenerative Wucherung der Muskelkerne, stellenweise hypertrophische Muskelfasern, kernreiches Bindegewebe, riesenzellenähnliche Kernhaufen, Fettgewebswucherung. Die peripheren Nerven weisen Schwund der markhaltigen Fasern auf und Bindegewebsvermehrung.

Das histologische Bild unseres Falles ist demnach ein Gemisch von chronisch degenerativer und endzündlich produktiver Prozesse, die wir auf eine luetische Erkrankung zurückführen können. Es wäre jetzt zu entscheiden, ob es sich bei unserem Falle, bei dem die Diagnose wiederholt geändert worden ist, um eine spinale oder eine neurotische Muskelatrophie gehandelt hat.

Eine scharfe Trennung zwischen beiden Gruppen bietet nicht unerhebliche Schwierigkeiten, wenn wir, wie bei unserem Patienten, ein atypisches Krankheitsbild vor uns haben.

Oppenheim gibt in seinem Lehrbuch (Band I Seite 264—296) nachstehende Hauptmerkmale der beiden Typen:

Für spinalen Typus: klinisch: Zuerst Erkrankung der kleinen Handmuskeln. Regelmäßig fibrilläres Zittern. Incomplete E. a. R. Fehlen aller Sensibilitäts-Störungen.

Pathologisch-anatomisch: Erkrankung der grauen V. H.-Säulen, leichte Veränderung in den Vorder-Seitensträngen. Atrophie der Vorder-Wurzeln und der Nervenästchen in den Muskeln.

Für den neurotischen Typus: klinisch: zuerst Erkrankung der Fußmuskeln. Incomplete E. a. R. Sensible und troph. Störungen. Pupillensymptome.

Pathologisch-anatomisch: Erkrankung der peripheren Nerven und Goll'schen Stränge. Degeneration der Hinterstränge, der V. H. Ganglienzellen, der vorderen Wurzeln, der Clarke'schen Säule und der Spinalganglien.

Als ich die Punkte für meine Diagnose zu verwenden suchte, fiel auch mir die schon von Cassirer betonte „recht widerspruchsvolle" Auslegung dieser Symptome auf.

So fand ich bei den neurotischen Fällen von Hoffmann, Eulenburg und Lahr als Ausgangspunkt der Krankheit gerade die rechte Hand, die doch sonst als „typisch für die Muskel-Atrophie

nach Duchenne-Aran" gilt. Ferner bei Heveroch I (n) den Unterarm, Heveroch II (n) die Hände, Sachs (n) „die ob. Extremität", Sainton (n) „die obere Extremität". — Bei Déjerine II erkranken zwar die Beine zuerst, von den Händen wird aber ausdrücklich gesagt, daß sie „mains du type Duchenne-Aran" sind. Dagegen beginnt in den „spinalen" Fällen von Raymond Philippe, Etienne und Pierre Merle der Krankheitsprozeß an den unteren Extremitäten, bei Raymond Philippe sogar ganz atypisch am „Oberschenkel".

Das Fehlen von Kontrakturen wird von Charcot-Marie als direkt kennzeichnend für die neurotische Muskel-Atrophie angegeben; trotzdem finden wir bei Marinesco (n) Spiller (n) und Siemerling (n) Kontrakturen erwähnt, und es wird bei dem anerkannt „spinalen" Fall von Lannois-Porot besonders darauf hingewiesen, „daß jede Kontraktur fehle". In vielen Fällen Nonne, Strümpell, Cassirer, Pierre Merle und anderen wird dieser Punkt gar nicht erwähnt.

Veränderungen in den peripheren Nerven sind am häufigsten bei der neurotischen, verschiedentlich aber auch bei der spinalen Form beschrieben worden, Raymond Philippe, Alzheimer.

Entartungsreaktion und fibrilläre Zuckungen scheinen mir derart wechselnd aufzutreten, daß man diesen beiden Symptomen kaum eine differentialdiagnostische Bedeutung beimessen kann.

Auch die Pupillensymptome treten für beide Formen von Muskelatrophien abwechselnd mit positivem und negativem Befund auf: bei Lannois (sp.) ist die Pupillenreaktion links träge, bei Spiller (n) „gut", Jacoby (n) „gut", Siemerling (n) beschreibt die Pupillen als „starr", Gowers (n) hatte „normales Verhalten". Bei Alzheimer (sp.) finden wir „Pupillen träge", bei Cassirer (n) „starr", bei Lannois-Porot (sp.) „links enger als rechts", bei Déjerine (n) „starr", bei unserem Falle ist die „linke Pupille weiter als die rechte, die Pupillenreaktion träge".

Daß bei unserem Patienten die Muskelatrophien durch eine luetische Infektion entstanden sein müssen, scheint mir aus folgenden Data hervorzugehen:

1. Aus den klinischen Beobachtungen: Wassermann positiv. Pupillen entrundet und träge. Atrophien im linken Facialisgebiet. Gaumensegelasymmetrie, Gaumennarbe, Aorteninsuffiziens.

2. Aus den anatomisch histologischen Angaben:

a) weißliche Einlagerungen, Intimaverdickungen, Substanzverluste oberhalb der Aortenklappen;

b) verwaschene Zeichnung in der Brücke an der Einmündung des linken Großhirnschenkels (Erweichung?);

c) Sklerose der Hinterstränge im Dorsal- und Lumbalmark;

d) Gefäßwandverdickungen, Rundzelleninfiltration der perivaskulären Lymphscheiden, perivaskuläre Gliamäntel.

Wenn auch die Lues im allgemeinen häufiger als ätiologisches Moment für die spinalen Muskel-Atrophien gilt (Pierre Merle, Lannois-Porot u. A.), so finden wir doch trotzdem in unserem Falle eine Reihe von Krankheitserscheinungen, welche die Diagnose einer neurotischen Muskel-Atrophie sehr nahe legen, und zwar einer neurotischen Muskelatrophie mit tabischen Symptomen (Type Déjerine Sottas), wie sie von Marinesco, Gombault-Mallet, Déjerine und Brasch beschrieben wurde.

Zwar finden wir bei der Tabes dorsalis Muskelatrophien als Begleiterscheinung auftreten, doch ist es mir nicht gelungen, in der mir zugänglichen Literatur Fälle von anerkannter „spinaler" Muskelatrophie mit Tabessymptomen nachzuweisen. Dagegen sind Fälle von neurotischer Muskelatrophie mit Tabessymptom wiederholt beschrieben worden (Brasch, Déjerine, Marinesco). Während in den zwei Fällen von Brasch die tabischen Symptome nur klinisch festgestellt, bei Déjerine I auch histologisch nachgewiesen, leider aber nur wenig ausführlich behandelt wurden, bietet der Fall bei Marinesco keine klinischen Symptome, wohl aber einen histologischen Befund.

In unserem Falle dagegen haben wir sowohl klinische als histologische Anhaltspunkte, die auf eine beginnende Tabes hinweisen: klinisch: lanzinierende Schmerzen, Gürtelgefühl, Pupillendifferenz, Westphal und Romberg; histologisch: eine leichte Degeneration der Hinterstränge im Lendenmark und ausgedehnte degenerative Prozesse in den Spinalganglien, wie sie in Fällen von wirklicher Tabes von Bernhard, Hoffmann, Marie, Oppenheim, Babinski, Wollenberg und Siemerling beschrieben worden.

Was nun die Veränderungen in den Spinalganglien betrifft, so dürfte diesen eine ausschlaggebende Bedeutung beizumessen sein, da sie von Oppenheim ausdrücklich als Merkmal des neurotischen Typus hervorgehoben werden. Leider hat in der Mehrzahl der Fälle das histologische Bild der Spinalganglien wenig Beachtung gefunden. Nur in drei Fällen konnte ich diesbezüglich Angaben finden: bei Cassirer und Maas (n), Sainton (n) und Alzheimer (sp.). Die beiden ersten Autoren geben an, daß in ihrem Fall die Spinalganglien intakt waren; von Sainton werden pathologische Veränderungen erwähnt, aber nicht näher beschrieben. Alzheimer bemerkt, „daß er diesen Befund nicht auf die spinale Muskelatrophie beziehen möchte" (Arch. f. Psych. Bd. 23. S. 480).

Zu erwähnen wäre noch, daß von Oppenheim*) gerade die Spinalganglien als Ausgangspunkt der Tabes dorsalis genannt werden (Fälle einer sogenannten „Spinalganglien-Tabes" sind von Thomas und Hauser**), von Wollenberg, Stroebe und Babes beschrieben worden). Die Untersuchungen von Head und Campbell haben außerdem gezeigt, daß ein inniger Zusammenhang besteht zwischen der Gürtelrose und einer Degeneration der Spinalganglien***).

Bei unserem Patienten sind sowohl tabische Symptome, als eine dem VI. Dorsalsegment entsprechende Gürtelrose konstatiert worden.

Auf welche dieser beiden Befunde die bei ihm gefundenen degenerativen Prozesse in den Spinalganglien zurückzuführen sind, dürfte schwer zu entscheiden sein.

Die Tatsache, daß die Degenerationen in den Spinalganglien viel ausgedehnter und scheinbar älter (starke Bindegewebsvermehrung) sind als in den Hintersträngen, scheint mir gegen die Annahme zu sprechen, daß es sich dabei um einen tabischen Befund handelt; aber auch gegen einen engeren Zusammenhang mit der Gürtelrose spricht grade diese starke Bindegewebsvermehrung, die einen bedeutend länger als zwei Jahre zurückliegenden Krankheitsprozeß vermuten läßt.

Ich glaube daher die Veränderungen der Spinalganglien in direktem Zusammenhang mit den Muskelatrophien bringen zu dürfen, um sie eventuell als Stütze für die Diagnose neurotischer Muskelatrophien zu verwenden.

Bemerkenswert erscheint mir der gekreuzte Verlauf der Atrophien in meinem Fall; es erkrankten der Reihe nach zuerst der linke Arm, dann das rechte Bein, das linke Bein und der rechte Arm in Zwischenräumen von ungefähr fünf Jahren. Nur zwei ähnliche Fälle sind mir in dem ganzen von mir gesammelten Material begegnet, und auch hier finden wir, daß merkwürdigerweise der eine Fall (von Jacoby) dem neurotischen Typus angehört, während der andere (von Pierre Merle) als „spinaler Fall" beschrieben wurde.

Ehe ich aber nun alle Punkte kurz zusammenfasse, welche die Diagnose neurotische Muskelatrophie in unserem

*) Bd. I. Seite 186—190.

**) Nouvel Icon de la Salp. 04.

***) Zweiundzwanzig Fälle von Gürtelrose mit Degeneration der Spinalganglien sind von Head und Campbell (Brain 1900) beschrieben worden. In unserer Krankengeschichte heisst es: „an der rechten Seite des Thorax, entsprechend dem 4.—6. Dorsalegment, finden sich Ueberreste in Form von einigen braunpigmentierten und einigen weissen Flecken; die Haut ist etwa eine handgrosse Fläche weiss ödematös, nicht behaart, druckempfindlich. Entsprechend diesen Dorsalsegmenten finden wir bei D. III in den Marchi-Präparaten eine frische Degeneration (Körnchenzellen) im Burdach'schen Strang rechts.

Fall stützen können — wenn wir die scharfe Trennung zwischen spinaler und neurotischer Muskelatrophie aufrecht erhalten — sei es mir gestattet, kurz auf die Gründe einzugehen, die mir gegen diese Einteilung zu sprechen scheinen.

Erstens werden, wie ich schon Gelegenheit hatte auszuführen (Seite 22—23) die „kennzeichnenden" Merkmale der beiden Gruppen bei der Diagnose durchaus nicht immer berücksichtigt.

Zweitens sind in den letzten Jahren wiederholt „atypische Fälle" beschrieben worden, bei denen Symptome aus beiden Krankheitsbildern neben einander gefunden wurden. (v. Kügelgen, Schterback, Cassirer und Maas u. A.). Auch bei unserem Patienten ist dieses der Fall gewesen, so daß die Diagnose wiederholt geändert wurde.

Drittens können für spinale und neurotische Muskelatrophien in vielen Fällen dieselben ätiologischen Momente nachgewiesen werden. *)

Viertens finden wir bei allen Fällen Angaben über eine Schädigung des Organismus, die sich auf toxische Einflüsse zurückführen läßt: Bleivergiftung, Blattern, Alkoholismus (Dubreuihl, Marinesco) — Abusus von Tee und Kaffee (Gordon) — Akute Poliomyelitis (Vitèk) — Dysenterie, Potus, Lues (Dreschfeld) — Gelenkrheumatismus (Strümpell) — perniciöse Anämie (Nonne) - Masern, Scharlach (von Kügelgen) — Typhus **) (Alzheimer, Spiller) — Meningitis, Abortus, Diphtherie (Eichhorst).

Bei zwei besonders schwer erkrankten Patienten (Alzheimer, Pierre Merle) wurde ein Carcinom nachgewiesen, was mir anbetrachts der neuesten Forschungen ***) nicht ohne Bedeutung erscheint.

*) Potus: Déjerine-Sottas (n.)
Cassirer u. Maas (n.)
Schterback (sp.)
Dmitrijew (sp.)

Typhus: Spiller (n).
Alzheimer (sp.)
Marinesco (sp.)

Lues: Sainton (n.)
Déjerine-Sottas (n.)
Lannois-Porot. (sp.)
Pierre Merle. (sp.)
Charles Dana. (sp.)
Alzheimer. (sp.)

Spinale Kinderlähmung:
Etienne sp.
Vitèk n.
Brasch n.

**) In einem mir persönlich bekannten Fall klagte der Patient noch zwei Jahre nach dem Ueberstehen eines schweren Typhus über seitdem bestehende Sensibilitätsstörungen in den Beinen: „totes Gefühl, intensive Kälte, Paraesthesien".

***) Durch die neuesten Forschungen von Professor Borst und Dr. Wacker wurde festgestellt, dass nur durch lipoidlösliche Substanzen atypische Wucherungen hervorgerufen werden. (Zentralblatt für Pathologie Bd. 23. Seite 34: „Mit Stoffen, die nicht lipoidlöslich sind, ist es bis jetzt nicht gelungen, atypische Wucherungen hervorzurufen.") Die Tatsache, daß bei den ausgedehnten Atrophien, welche die Patienten von Leri und Alsheimer aufwiesen, auch ein Carcinom gefunden wurde, legt den Gedanken nahe, daß es sich bei den neurogenen Muskelatrophien um eine Zerstörung der nervösen Elemente durch „lipoidlösliche Toxine" handeln könne, da bekanntlich die lipoidreichen Ganglienzellen durchweg am schwersten geschädigt sind.

Eine weitere Stütze für die Annahme dieser „toxischen Grundlagen" der neurogenen Muskelatrophien bieten die von E. Frankel beschriebenen klinisch-histologischen Beobachtungen bei einer langjährigen Phthisis: „18jährige Krankheitsdauer: ergriffen sind besonders die kleinen Handmuskeln. Zittern der Finger. Niemals Hypertrophie, nie Pseudohypertrophie. E. a. R. Schwund der Ganglien im ganzen Rückenmark, besonders im Lendenmark. Zellose Lücken bei Weigert. Atrophie der Vorderwurzeln. Muskeln bestehen aus: strukturlosen Brocken und Schollen, homogen glänzend. Einfache hypertrophische Fasern. Kernreihen: Vacuolenbildung. Scholliger Zerfall. Riesenzellartige Kernhaufen. Kernreiches Bindegewebe. Lipomatose." (E. Frankel (Virchow's Archiv 73). Die Voraussetzung toxischer Einflüsse bei Tuberkulose, Lues, Diphtherie und anderen Krankheitsprozessen erscheint mir heutzutage durchaus erlaubt: das Tuberkulin, die Wassermann'sche Reaktion*), das Diphterieserum, die Ergebnisse der Untersuchungen über anaphylaktische Vorgänge**), die kürzlich veröffentlichte „Intrakutan-Reaktion mit Spirochäten-Extrakt"***) berechtigen zu dieser Annahme. Die Tatsache, daß sich nur bei einer beschränkten Zahl von Individuen nach Typhus, Lues, Diphtherie usw. bleibende****) Muskelatrophien einstellten, legt den Gedanken nahe, daß die Entstehung der neurogenen Muskelatrophien in erster Linie durch die Widerstandslosigkeit des erkrankten Nervensystems bedingt sein dürfte.

Die atypischen Krankheitsbilder, welche uns die Differentialdiagnosen zwischen der spinalen und neurotischen Muskelatrophie so sehr erschweren, ließen sich zwanglos erklären durch jene individuellen Abweichungen in der Anatomie des Nervensystems, welche wir auch bei Gesunden in der Entwickelung der einzelnen Organe zu finden pflegen. Durch die Einführung der von Bernhard vorgeschlagenen Bezeichnung „spino-neurotische" Muskelatrophie würde, wie mir scheint, sowohl diesen diagnostischen Schwierigkeiten als auch den Widersprüchen, die uns in vielen Diagnosen begegnen, ein Ende gemacht werden.

*) „Ueber Untersuchungen mittels der Wassermannschen Reaktion an der Leiche" — Dr. G. Gruber, Münchn. Med. Wochenschrift 1912. No. 25.
L. K. Wolff, „ „ „ 1912. No. 29.

**) z. B. Dr. H. Stroebel's Mitteilung. „Ueber die anaphylaktische Reaktion der Lunge". Münchener Medizinische Wochenschrift 1912. S. 1538.

***) Dr. H. Kämmerer, Münchener Medizinische Wochenschrift. 1912. S. 1534.

****) Prof. Fr. v. Müller sah bei einem Kinde nach einer schweren Diphtherie ausgedehnte Atrophien auftreten, die den spinalen Atrophien so sehr ähnelten, daß die Möglichkeit einer Poliomyelitis ins Auge gefasst wurde. Diese Atrophien sind aber innerhalb eines Jahres vollkommen zurückgegangen.

Zusammenfassung:

Aus meinen Untersuchungen scheint mir also folgendes hervorzugehen:

Erstens: daß sich die scharfe Trennung zwischen spinaler und neurotischer Muskel-Atrophie nicht durchführen läßt:

a) weil bei einer großen Mehrzahl von Fällen Symptome aus beiden Gruppen nebeneinander vorkommen,

b) weil in der Aetiologie der spinalen und der neurotischen Muskelatrophie die gleichen — vermutlich toxischen*) — Schädlichkeiten nachgewiesen werden können,

c) weil es sich, wie die „atypischen" Krankheitsbilder zu beweisen scheinen, bei der neurotischen und spinalen Muskelatrophie nicht um wirkliche Krankheitstypen, sondern um individuelle Abweichungen in der Struktur des Nervensystems zu handeln scheint.

Die von Bernhard vorgeschlagene spino-neurotische Muskelatrophie trägt diesen Tatsachen Rechnung und dürfte somit der bestehenden Einteilung vorzuziehen sein.

Zweitens: daß für unseren Fall, bei Berücksichtigung der bisherigen Einteilung die Diagnose neurotische Muskelatrophie berechtigt erscheint, da bei unserem Patienten histologisch alle Symptome vorhanden sind, auf welche in klassischen Fällen (siehe Tabelle) die Diagnose neurotische Muskel-Atrophie basiert wurde; nämlich:

1. Degeneration der Spinalganglien (von Oppenheim als „Merkmal" angegeben, bei Cassirer und Sainton beschrieben).

2. Veränderungen in den peripheren Nerven (Moritz, Déjerine-Sottas, Hoffmann, Brasch und Wimmer).

3. Atrophie der v. Wurzeln (Siemerling.)

4. Zerstörung der Clark'schen Säule (Siemerling, Dubreuihl, Westphal).

5. Fleckige Sklerose des Goll'schen Stranges (Siemerling, Sainton, Déjerine-Armand Delille, Westphal, Déjerine-Sottas.

Klinisch sprechen für die Diagnose:

1. Die tabischen Symptome (Marinesco, Déjerine-Sottas, Gombault-Mallet, Brasch).

---

*) Nur bei zwei Fällen habe ich ein Trauma in der Aetiologie der Erkrankung finden können:

1.) bei Dubreuihl (n) Schrapnellverletzung mit darauffolgendem Erfrieren der Beine;

2.) bei Spiller [n]: Sturz von der Strassenbahn mit schweren Kontusionen der rechten Seite, 6 Monate vor Beginn der Muskelatrophie.

Auch in der Dissertation von Hermann Pagenstecher (1905) werden ausserdem „Drei Fälle von posttraumatischer, chronischer, spinaler Amyotrophie" beschrieben.

2. Das Fehlen von Kontrakturen, ein Symptom, das von Charcot-Marie als Kennzeichen für die neurotischen Muskelatrophien angegeben wird, aber, wie ich Seite 23 Gelegenheit hatte, auszuführen, in den klassischen Fällen durchaus nicht immer berücksichtigt wurde.

„Atypisch" ist in unserem Fall:

1. der Ausgangspunkt der Atrophien (linke Hand);

2. der „gekreuzte" Verlauf der Krankheit. Es erkrankten der Reihe nach die linke obere, die rechte untere, dann die linke untere, zuletzt die rechte obere Extremität (von Spiller bei einem neurotischen, von Jacoby bei einem spinalen Fall beschrieben);

3. Das späte Auftreten von Schmerzen in den Extremitäten;

4. Das Fehlen von objektiv nachweisbaren Sensibilitätsstörungen (subjektiv wurden gleich als erstes Symptom Paraesthesien und Kältegefühl beobachtet). Doch muß hervorgehoben werden, daß wir die für den neurotischen Typus charakteristischen Sensibilitätsstörungen ebenfalls vermissen, bei Heveroch I, II und III (n), bei Spiller I, II (n); ferner intakte Sensibilität und daneben trophische Störungen (mains succulentes) bei Déjerine-Sottas (n), dagegen bei einem Fall von spinaler Muskelatrophie (Oppenheim, Dissertation, Würzburg 1899) Sensibilitätsstörungen, die weder von Schmerzen, noch von trophischen Störungen begleitet sind.

Zum Schluß sei mir gestattet, Herrn Professor Dr. Friedr. von Müller und Herrn Professor Dr. Borst für die freundliche Ueberweisung dieser Arbeit und für ihre gütige Anregung bei der Ausführung meinen aufrichtigen Dank zu sagen. Auch möchte ich Herrn Dr. med. Freiherrn v. Stauffenberg für seine freundliche Unterstützung und meinem Bruder J. J. Luden von Heumen für die Anfertigung der großen Farbenphotographien ebenfalls hier noch besonders danken.

Literatur.

1. Alzheimer, Arch. f. Psych. 1901. Bd. 23. S. 458.
2. Bauer, Dissertation, München, 1904.
3. P. G. Bayon, Die histol. Untersuchungsmethoden des Nervensystems.
4. Bernhardt, Virchow Arch. 1893. t. 133. p. 259.
5. Böhm-Oppel, Taschenbuch der mikroskop. Technik.
6. Borst, Lehre der Geschwülste.
7. Brasch, Deutsche Zeitschrift f. Nervenheilk. 1904. 26. S. 302.
8. Cassirer & Maas, Deutsche Zeitschr. f. Nervenheilk. 1910. Bd. 39. S. 321.
9a Campbell, Journ. of nerv. u. ment. diseases. 1900. p. 274.
9b Macfie-Campbell, Journ. of. nerv. u. mental diseases. 1906. March. p. 192.
10. Déjerine-Armand-Delille, Revue neurol. 1903. p. 1198.
11. Déjerine-Sottas, Angaben von Marinesco im Arch. d. Med. exper. 1894. 6. p. 953.
12. Donath, Wiener med. Presse 1889. Nr. 38.
13. Dreschfeld. Brain 1885. S. 164.
14. Dubreuihl, Rev. d. med. exper. 1890. X. p. 441.
15. Ebbecke, Dissertation, Kiel, 1907.
16. Edinger, Bau und Verrichtungen des Nervensystems 1909.
17. Eichhorst, Berlin. klin. Wochenschr. 1873. S. 497. u. 511.
18. Eisenlohr, Arch. f. Psych. 1875. 5. S. 219.
19. Erb-Kalte-Schulze, Archiv f. Psych. Bd. IX. S. 369.
20. Franziss, Dissertation, München, 1904.
21. Friedreich, Ueber progressive Muskelatrophie. 1873.
22. Ganghofer, Prager med. Wochenschr. 1891. Nr. 49—50.
23. Glaser, Dissertation, München, 1902.
24. Gombault-Malet, Arch. d. méd. exper. 1889, Mai Nr. 3.
25. Gowers, Brit. Med. Journ. 1902. 12. July.
26. Graves, Clinical lectures on practice of medicine p. 509.
27. Hammond, New-York, Med. Journ. 1894. Jan. 6.
28. L'hermitte, Semaine méd. 1908. No. 52. p. 615.
29. Hoffmann, Arch. f. Psych. 1889. S. 661. Bd. XX.
30. Jacoby G. W., Journ. of nerv. u. ment. diseases 1894 p. 259.
31. Jezierski, Dissertation, Freiburg, 1906.
32. Krogh, Dissertation, München, 1896.
33. v. Kügelgen, Arch. f. Psych. 1909. Bd. 45. S. 944.
34a Lannois-Porot, Rev. d. med. 1906. Nr. 26.
34b Lannois, Neur. C. Bl. 1906. (Nouv. Icon de la Salp. 1905).
35. Leri, Congres des alienistes de Bruxelles 1908.
36. v. Leyden und Goldscheider, Erkrankungen des Rückenmarks.
37. Lorenz, Muskelerkrankungen.
38. Marinesco, Arch. d. med. experiment. 1894. 6. p. 921.
39. Pierre Merle, Revue neurol. 1909. Nr. 14. p. 877.
40. Neurologisches Zentralblatt 1900—1911.
41. Nonne, Archiv für Psychiatrie. 1893. Bd. 421.
42. Oberndorfer, Multiplicität von Tumoren.
43. Oppenheim, Lehrbuch der Nervenerkrankungen.
44. Oppenheimer, Inaug.-Dissert. Würzburg 1899.
45. Pagenstecher, Dissertation, Heidelberg, 1905.
46. Bernhard Pollack, Die Färbetechnik für das Nervensystem.

47a Charles S. Potts, Univers. f. Pensylvan. med. Bulletin. 1905. 17. p. 112.
47b Raymond-Rendu, Semaine med. 1893. 8. fevr. p. 56.
48. Riebeth, Münchner Med. Wochenschrift 10. Sept. 1895.
49. Sachi, Berliner klin. Wochenschrift 1893. p. 723.
50. Sachs, Brain, 1890. Vol. 12. S. 447.
51. Sainton, Nouv. Icon. d. l. Salpetrière. 1899. Vol. 12.
52. Siemerling, Arch. f. Psych. 1898. Bd. 31. p. 105.
53. Spiller G., Journ. of nerv. u. ment. Diseases, 1907. Vol. 34. p. 14.
54. Strümpell, Deutsche Zeitschr. f. Nervenheilk. 1893. Bd. III.
55. Virchow-Archiv, Band 49. 51. 139, 170, 200 H. L.
56. Westphal, Arch. f. Psych. 1909. Bd. 45. S. 980.
57. Williamson, Lancet. 1901. July. p. 19.

Lebenslauf.

Ich wurde am 28. Juli 1875 als Tochter des Gutsbesitzers Jacob Hendrik Luden v. Heumen zu Amsterdam geboren und wurde auf unserem Gute bei Uetrecht von Privatlehrerinnen bis zu meinem 18. Jahre erzogen. Im Jahre 1905 bestand ich als Extraneer das Abiturium zu Mannheim und ging dann nach München, um Medizin zu studieren. Hier bestand ich Mai 1908 die ärztliche Vorprüfung und Mai 1911 die ärztliche Prüfung.

Tabelle

über 103 Fälle von

progressiver Muskelatrophie.

Erklärung der Zeichen.

0 bedeutet: »nicht erwähnt
L „ vorhanden
— „ nicht vorhanden«.

Autor	Jahr	Quelle	Anfang der Erkrankg.	Alter Dauer	Atrophie	Lähmung	Schmerzen	Contractur	Trophische Störungen	E a R.	Sensibilitätsstörungen	Fibr.-Zuckungen	Reflexe
Klinischer Befund													
1. Fall — Prof. Dinkler	1900	Neurolog. Centr. Blatt S. 441	„peddlar" Hände	25.—47. also 22 Jahre, dann Stillstand.	haupts. r. Obarmschulter; bei Therar u. hypothenar gering	—	+	—	—	—	0	0	+
2. Fall Dr. Max Bielschowsky	"	" " S. 454	Peroneal-Gruppe dann Rumpf, dann Extr., dann Hals, Zunge.	9—17 Jahre also 8 Jahre.		+ zuerst		+	0 aber ein Skelett	0	0	0	0
3. Fall Dr. S. Placzek	"	" " S. 468	atypische Fälle										
4. Fall Dr. Max Schulz	"	" " S. 468	bis 67 gesund r. Bein Klumpfuß Krallenhand Hand m.-stark atroph.	1867—1898 also 31 Jahre, seit 1890 Stillstand	unt. Schenkel ++	—	+	+	0	+	r. hyperästh. Schmerzleitg. verlangsamt doppelempf. kalt u. warm verwechslt, l. weniger.	+	—
5.—10. Fall G. Etienne	1900	" " S. 913—14 6 Fälle typus Duchenne Arran	1) Kleine Handmuskeln, ob. u. unt. Extremitäten Bulbär-Symptome.	Dauer 18 Monate, Alter 0 + an Bronchiopneumonie.									

Blasen-Mastdarm-störungen	Pupillen	Heredität	Skoliose	Aetiologie	Histologischer Befund: Atr. d. V. H. Ganglien	Atr. d. V. Wurzeln	Atr. d. H. Wurzeln	Hinterstrang-degeneration	Gefäße	Hirnhäute	Entzündung	Periph. Nerven	Muskeln	Diagnose
—	0	0	0	Wettereinflüsse?	noch am Leben Diagnose offen gelassen									
0	0	0	+	Kein nachweisbarer Grund	in allen Höhen atr.	Markfasern degeneriert		ältere Blutungen				Wenig verändert.	viel Bdgw.-Fasern atr.	polyomyelitis chron.
					+	im ganz. RM.		deg. ohne Symptome in vivo.						klinisch sp
0	0	0	+							keine Section				
					+	+	+						gesunde u. atr. Fasern	Diagnose offen gelassen sp

Autor	Jahr	Quelle	Anfang der Erkrankg.	Alter Dauer	Atrophie	Lähmung	Schmerzen	Contractur	Trophische Störungen	E a R.	Sensibilitätsstörungen	Fibr. Zuckungen	Reflexe
			Klinischer Befund										
5.—10. Fall G. Etienne Fortsetzg.	1900	Neur. Centr. Blatt	2) 24 J. 3) Typus scapohumerale Bulbärsympt. 4) Beine, obwohl Arme überanstrengt (Totengräber) 5) 6) r. Schulter		+ s.w. Arthropathie				multipler decubitus				
11. Fall Bruce		als Typus	Charcot Marie beschrieben.								Sklerose der Hinterstränge.		
12. Fall L. Terrio L. Rovere	1902	Neur. Centr. -Blatt	Schulter auf Arm.	Alter 76						part.	—	+	
13. Fall Raymond Philippe	1903	Neur. Centr. Blatt S. 141	mit 52 Oberschenkel	0	+		—				—		
14. Fall D. A. Mathyás		Neur. Centr. Blatt S. 141	„Typus Duchenne Arran mit Uebergang in Poliomyelitis" diffuse Sklerose der hint. Stränge in für amyotroph. Lateralsklerose ungewöhnlichem Bezirk.										

Blasen-Mastdarm-störungen	Pupillen	Heredität	Skoliose	Aetiologie	Atr. d. V. H. Ganglien	Atr. d. V. Wurzeln	Atr. d. H. Wurzeln	Hinterstrang degeneration	Gefäße	Hirnhäute	Entzündung	Periph. Nerven	Muskeln	Diagnose
					Histologischer Befund									
				als Kind sp. Kind L						keine Section				sp
				Müller (trägt schwer)						keine Section				sp
				sp. Kind Lähmg.						keine Section				
		Vater u. Tante hatten sp. Kind L.												sp
					V. H. verkleinert Wurzeln intakt							deg.	+	sp
								++						
													Deltoideus atr. nicht deg.	?
					+ in	+ Lumbal Sacralmark						+	+	sp
					++									sp

Autor	Jahr	Quelle	Anfang der Erkrankg.	Alter Dauer	Atrophie	Lähmung	Schmerzen	Contractur	Trophische Störungen	E a R.	Sensibilitätsstörungen	Fibr. Zuckungen	Reflexe
			Klinischer Befund										
15. Fall T. W. Mott	1903	N. Centr. Blatt S. 920	r. Hand l. „ Arme Schultern	Dauer 4 J.									+ +
			4 Fälle Charcot Marie aus einer Familie										
16.— 22. Fall A. Heveroch.	1904	N. Centr. Blatt S. 772	1) 26 j Füße sein 12 Jh. Hände. Affenhand Steppergang.	jetzt 56	distal +	—					—		normal
			Schwester 2) mit 27 J. „Brennen“ des Unterarms. Affenhand beidersts.		+ interossei								
			sonst ganz normal.										
			3) Bruder mit 25 J. „Brennen“ u. Schwäche in den Händen	jetzt 64		+ der peronei			—		—		
			4) i. 50. Jahr Hände dann Füße Affenhand Steppergang	jetzt 67							—	—	
23. Fall A. Gordon	1904	N. Centr. Blatt S. 773	Zehen brennend. Schmerz. pes varus equin - interosseus l eingesunk. Opticus atr. Nyst. horiz.	37	+ untere Extrem.	+	+	—		+		+	Rhomberg Potenz reduz.

Blasen-Mastdarm-störungen	Pupillen	Heredität	Skoliose	Aetiologie	Histologischer Befund: Atr. d. V. H. Ganglien	Atr. d. V. Wurzeln	Atr. d. H. Wurzeln	Hinterstrang-degeneration	Gefäße	Hirnhäute	Entzündung	Periph. Nerven	Muskeln	Diagnose
					+			+ im Lumb. Mark	Arterioskl universal					?
						+			Keine Section					N
									Keine Section					N
									Keine Section					N
									Keine Section					N
				20 J. lang viel in der Kälte abusus v. stark. Tee u. Kaffee										plus tabes N

Autor	Jahr	Quelle	Anfang der Erkrankg.	Alter Dauer	Atrophie	Lähmung	Schmerzen	Contractur	Trophische Störungen	E a R.	Sensibilitätsstörungen	Fibr.-Zuckungen	Reflexe
K l i n i s c h e r B e f u n d													
24.Fall Déjérine Thoma	1905	N. Centr. Bl. S. 859	Anfang 49 seit Jahren l. H a n d »main succulente« untere Extrem. normal.	Dauer 31 Senile Frau						— Ereg. herab		++	
25.Fall Dr. Vitek	1906	N. Centr. Bl. S. 753	r. erst A r m dann H a n d, l. Arm(ob.)		+ +	+				+ +		-- +	—
26.Fall Lannois	1906	N. Centr. Bl. S. 1000	mit 31 J. D a u m e n r. dann l. Daumenballen.		+ Streker. Hypothenar interossei			+ Dupuytren				+	
27.Fall Charles L. Dana	1906	N. Centr. Bl. S. 1009	72 Fälle Rumpf befallen Extr. verschont.										
28.Fall G. Spiller	1907	Journ. of. nerv. a. ment. Diseases Vol. 34 p. 14	I)15 J. hin u. wieder Schmerz. in d. Bein. 35 in Händen u. Armen. Steppergang pes varo equin. beiderseits. II) l. Fuß r. „	v. 1898 --Exit. 1906. Dauer 8 J.	+ B e i n e 10 Jhr. v. Arm. Oberschenkel frei. Hände Arme sehr atr. fortschreitend. Bewegg. ataktisch		+	+ r. Knie r. Hüfte	—	—	intakt normal		Biceps Refl. schwach Pat.-Ach- Pat.

Blasen-Mastdarm-störungen	Pupillen	Heredität	Skoliose	Aetiologie	Atr. d. V. H. Ganglien	Atr. d. V. Wurzeln	Atr. d. H. Wurzeln	Hinterstrang-degeneration	Gefäße	Hirnhäute	Entzündung	Periph. Nerven	Muskeln	Diagnose
					Histologischer Befund									
									Arteriosklerose			ganz intakt	Atroph. deg. Bdg. frische deg. n. Marchi.	sp
		im 4. Jahr akute Poliomyelitis								Uraemie +				sp
	träge	Vater potus u. „Lu“		„lu“ mit 26 Jh. Schmier-kur heilt										sp
				„lu“ in 25 % be-wiesen										sp
ungleich Refl.	prompt			Typhus mi 17										N
				Trauma? + Tb; als Kind spinal Me-ningitis nach Fall.										N

Keine Section.

Kein Sectionsbericht.

(im Original nicht zu erhalten)

Keine Section

RM. normal. verdickt.

beinahe nor-mal. Fett. Bdg. vermehrt, atr. Fasern.

Autor	Jahr	Quelle	Anfang der Erkrankg.	Alter Dauer	Atrophie	Lähmung	Schmerzen	Contractur	Trophische Störungen	E a R.	Sensibilitätsstörungen	Fibr. Zuckungen	Reflexe
					Klinischer Befund								
29. Fall Sachs. Familiar	1890	Brain. Vol. 12 S. 447. II	I) infraspinatus o b. Extr. unt. Extr. infraspinatus Beine Oberschenkel	zwei Brüder	+ + + + +	+ der Peronei.				+ + wenig erregbar	herab	--	
30. Fall G. W. Jacoby	1894	Journ. of nerv. a. ment. diseases p. 259	2. Jahr. peroneal Typus. Bein einer Seite und Oberschenkel der anderen S. r. pes eq. var.	Kind atypisch gekreuzt						+ part.	—	+	
31. Fall Siemerling	1898	Arch. für Psychiatr. Bd. 31 S. 105	Abmager: der Unterschenkel und Hände	durch Collaps mit 20. Jahr Dauer 15 Jhr. manisch depress.	+	+	—	+ r. Knie	—	unerrgb.		+ in den intercost Musk.	erl
32. Fall Sainton	1899	Nouvel. Icon. d. l. Salpetrière Vol. 12	ob. Extr.		+								

Blasen-Mastdarmstörungen	Pupillen	Heredität	Skoliose	Aetiologie	Atr. d. V. H. Ganglien	Atr. d. V. Wurzeln	Atr. d. H. Wurzeln	Hinterstrangdegeneration	Gefäße	Hirnhäute	Entzündung	Periph. Nerven	Muskeln	Diagnose
					Histologischer Befund									
			+ lumb Mark							Kein Sektionsbericht.				N
	+													
			+							Kein Sektionsbericht.				N
—	starre	—	—	scheinbar ohne Anlass	+	+ Clarksäule ++	—	+ im D. M. u. im L. M.	0	viel Flüssigkeit im Duralsack	0	++ Kein hypertroph. Zwischen-Gewebe	atr. fett deg. mit Ausnahme der tiefen Nakken-Muskeln	N
					+	Clark + V. Hörner		Burdach + Pyramiden +		—	—	+ peroneal Spinalganglien affiziert	++	N

Autor	Jahr	Quelle	Anfang der Erkrankg.	Alter Dauer	Atrophie	Lähmung	Schmerzen	Contractur	Trophische Störungen	E a R.	Sensibilitätsstörungen	Fibr. Zuckungen	Reflexe
					Klinischer Befund								
33. Fall Campbell	1900	Journ. of nerv. a. mental diseases. p. 274	unt. Extr. ob Schenk. l. deltoid. Hände frei	atypisch.									
34. Fall Gowers	1902	Brit. med. journ. 12. July	10—12. Füße Hände besond. r. extensores Stirnmuskeln sternocleid. m. palp.						Erregb. herab				Pat +
35. Fall Déjerine Armand Delille	1903	Revue neurolog. p. 1198			+ Hände und Füße								
36. Fall Macfie Campbell	1906	Journal of nerv. a. mental diseases March. p. 192			Hände Füße + interosseï					+		+	
37. Fall Raymond Rendu	1893	Semaine méd. 8. fevrier p. 56	I) 1885 r. Schulter r. Hand	41 jhr. Mann. Dauer 6 J.	+ trapezius scapula alat. Beine frei	erst +	+ lancierend		r. Hand +		—	+	Nor

Blasen-Mastdarmstörungen	Pupillen	Heredität	Skoliose	Aetiologie	Atr. d. V. H. Ganglien	Atr. d. V. Wurzeln	Atr. d. H. Wurzeln	Hinterstrangdegeneration	Gefäße	Hirnhäute	Entzündung	Periph. Nerven	Muskeln	Diagnose
					Histologischer Befund									
														N
													?	N
					+ deg. Zellen erhalt Cerv. L M.	normal	N.	+			+	intra muskuläre N. v. Hände u. Füße	von Hände und Füße +	N
		familiar auftretend									Keine Section		?	N
—		in der Familie Nieren Gelenkrheum.	+ Cerv. + Lumb	Lues	+ Cerv. M.			+ Goll	+		+ Cerv. M.		0 † durch Pneumonie	?

Autor	Jahr	Quelle	Anfang der Erkrankg.	Alter Dauer	Atrophie	Lähmung	Schmerzen	Contractur	Trophische Störungen	E a R.	Sensibilitätsstörungen	Fibr. Zuckungen	Reflexe
				Klinischer Befund									
38.Fall Raymond Rendu	1893	Semaine méd. 8. février. p. 56.	II) 1891 Dig. 5. l. l. Hand Hals. r. Hand. Krallenhand 1892 Arme gut Schulter, unt. Extr. intakt.	40j. Mann	+	+	+						
39.Fall Rendu			ebenfalls Vrdr.-arm Musk. Atr. Hals „	post Lues, † in 18 Monaten									
40.Fall Nonne.	1893	Archiv für Psychiatrie Bd. 25 S. 421	I) 1890 mit Magendarmst. Beine Schwäche Ataxie clonische Zuckngn. in unt. Extr.	48 Jahr † 1892 (Dauer 2 Jahre) durch „consumption“	—		+	— normal	—				Patella — wechselnd
41.Fall Nonne.			II) ohne Ursache Beine, Arme Ataxie	57 J. Dauer nur 4 Mte.	—	—	+ Gürtel Gefühl parästh. in Armen und Beinen				leicht herab		herab
42.Fall Alsheimer	1901	Arch. f. Psych. Bd. 23. S. 458	Daumenballen l. H. r. H zuletzt Taubsein der Füße	1879 Mann 33 J. † 1881 unter Unruhe u. Erschöpfung Dauer 2 J.	+ bei der Arme Schultern		0	0	0 Haut welk schuppend	unmöglich auszuführen. Electr. Prüfung.	—	+	+
43.Fall Leri	1902	Congres des alienistes et Neurol. de Bruxelles 1908 Sem. méd. 1903 p. 266. Nicht zu erhalten.											

Blasen-Mastdarm-störungen	Pupillen	Heredität	Skoliose	Aetiologie	Atr. d. V. H. Ganglien	Atr. d. V. Wurzeln	Atr. d. H. Wurzeln	Hinterstrang-degeneration	Gefäße	Hirnhäute	Entzündung	Periph. Nerven	Muskeln	Diagnose
					Histologischer Befund									
			lumbal lordose	lues 1883										D. Arran? ?
										Kein histol. Befund erwähnt				Offen gelassen, ?
Blase vorübergehend gelähmt	träge	—	—	? perniciöse Anämie (Tänia)	n.	n.	n.	fleck. deg.	deg.	—	um die Gefäße herum	0	0	Spinale Erkrankung.
	N.			Rückbildg. der spin. Erscheing. Entstehen einer pern. Anäm.	n.	n.	n.	fleck. Deg. der H. Str.	deg.	—	+	0	0	? Erkrank.
—	gut			1881 lues 1890 psych. erkr. schwer Typhus grosser Ruderer vorher schwere Magendarmstörungen.	+	+	n.	+	deg	verdickt. Spinalganglien Wucherung des Endothel		+ plex. brachial. spinal ganglien affiziert.	Atroph. der Musk. Ca. der Leber	Spinale sp

Autor	Jahr	Quelle	Anfang der Erkrankg.	Alter Dauer	Atrophie	Lähmung	Schmerzen	Contractur	Trophische Störungen	E a R.	Sensibilitätsstörungen	Fibr. Zuckungen
			Klinischer Befund									
44.Fall Strümpell.	1893	Deut. Z. f. Nervenheilk. Bd.III.	1881. Finger der r. Hand nicht gut strecken (dig. II, dig. V pollicis.) Dann Schulter. 1886 l. Arm. 1889 Nacken. Beine stets intakt.	Bei Untersuchg. 40j. M. Procurist. +1892 an Bronchitis. Dauer 11 Jhr.	+	+	im Nakken; Arme nur müde	—	Hände Cyanose	— wenig erregbar.	intakt	— mehr, woge der intercostal Muskeln.
45.Fall L'hermitte.	1908	Semaine méd. p. 615 Nr. 52 Nur Discuss. Kein Fall.										
46.Fall Westphal.	1909	Arch. für Psych. Bd. 45 S. 980.	Mann. Mit 12 Jahren unter. Extr. ober. Sch. gut Hände. Kopfschütteln. Maskengesicht. Steppergang.	18 Jhr. im Irrenhaus. † Herztot. (Manisch-depr.— Kein Intelligenzdefect.)	+ +	+				— erregbar herab.		— —
47.Fall v. Kügelgen	1909	Arch. für Psych. Bd. 45 S. 944.	1906. r. Hand. Nach 2 Monaten l. Hand. Krallenhand. pes equin.var.	25j. Frau. Haushälterin (-Arbeiterin) Ueberanstr.?	Schwäche + schlaffe Lähm. beider Arme. Schlaffe Lähm. beider Beine.				—			+ —

Blasen-Mastdarmstörungen	Pupillen	Heredität	Skoliose	Aetiologie	Atr. d. V. H. Ganglien	Atr. d. V. Wurzeln	Atr. d. H. Wurzeln	Hinterstrangdegeneration	Gefäße	Hirnhäute	Entzündung	Periph. Nerven	Muskeln	Diagnose
					Histologischer Befund									
—	0	Mutter. + mit 45 Jhr. nach 6jähr. Leiden; (Atrophie d. Athem-Muskeln.)		Gelenkrheumatismus in 1867	+ C. M. im Lenden Mark —; Clarksäule —	+	+	—	—	weit oB.	0	—	Faserausfall.	Kaliber der Fasern sehr verschieden Querstr. erhalten Muskelkerne ++. Bindegewebe ++,	sp.
		erblich belastet.	+ Br. ws.	als Kind Krämpfe	+ Clarksäule	normal +	—		+	Goll im + Cerv. M.	+	+ Neuritis Spinalganglien ++	++	N.
		—	lumbal lordose	als Kind Masern Scharlach	ungeheilt entlassen.								Hypertroph. der Bein-Musk.	N.

Autor	Jahr	Quelle	Anfang der Erkrankg.	Alter Dauer	Atrophie	Lähmung	Schmerzen	Contractur	Trophische Störungen	E a R.	Sensibilitätsstörungen	Fibr. Zuckungen	Reflexe
					K l i n i s c h e r B e f u n d								
48.Fall Cassirer und Maas.	1910	Deut. Z. für. Nervenheilk. Bd. 39. S. 321	Schwäche beider Beine l. dann r. r. Arm. Hände.	42 j. Mann Dauer 6 J.	+ +	+	Nie.	Erreg. herab.	Beine cyanotisch.		+ unt. Extr. ob. Extr. gut.	—	Pat. —
49.Fall Lannois Pordt.	1906	Rev. d. méd. Nr. 26.	1899. l. Hand. r. Hand. Rumpfgürtelshmerzen. scap. alata.	47 jg. Mann Dauer 6 Jahr. † Pneumonie.	+	+	Schmerzen. + von Schulter in Hand strahlend. Rumpfgürtel Schmerzen.	+	+ Main succulente.	+	— intakt.	—	P. r Pat. + + l —
50.Fall Pierre Merle.	1909	Revue neurol. Nr. 14. p. 877 gekreuzt. Krankheits-Prozess	Mit 45 J. Beine dann l. Hand. Finger frei. Steppergang. Keine Krallenhand. pes var. equin. deltoid pect. Scap. alat. taille de guêpe.	Mann † mit 64 J. (Dauer 19 Jahre) ca ventricul.	+ + +	+	Nie. Keine Tabessympt.					+	—

Blasen-Mastdarm-störungen	Pupillen	Heredität	Skoliose	Aetiologie	Atr. d. V. H. Ganglien	Atr. d. V. Wurzeln	Atr. d. H. Wurzeln	Hinterstrang-degeneration	Gefäße	Hirnhäute	Entzündung	Periph. Nerven	Muskeln	Diagnose
					Histologischer Befund									
—	licht starr r. dann l.	gesunde Familie	—	Potus		RM ganz frei V. W. „ H. W. „ Spinalganglien frei						schwer verändert. Spinalganglien gut	schwer verändert	N
—	l. enger.			Lues? Gaumen-Narbe.	+ Pigment.	+	+		deg.	Meningite spinale.	+	0	0	sp.
			+	Mit 21 Lues.	+	+ verdickt. wenig. Atr.	Coll. skleros. Lumbal Mark wie geschrumpft Markfasern Markscheiden		+	verdickt.	+	Normal.	wenig verändert Streifung erhalten Kerne ++	sp.

Autor	Jahr	Quelle	Anfang der Erkrankg.	Alter Dauer	Atrophie	Lähmung	Schmerzen	Contractur	Trophische Störungen	E a R.	Sensibilitätsstörungen	Fibr. Zuckungen	Reflexe
Klinischer Befund													
51. Fall Marinesco	1894	Arch. d. Méd. experiment. 6. p 921	mit 15 J. r. grosse Zehe mit 17 l. grosse Zehe Mit 19 J r. Hand Steppergang.	Mädchen 25 Dauer 10 J. Todesursache ?	+	+	+	+ wenig	+	+	+	+ an den Händen — an den Beinen	—
52. Fall Virchow	1855	Virchow's Archiv Bd. 8 S. 537.	mit 21 J. Beine. Arme.	44 j. Mann. Pfründner	+	+	0	?	0	0	—		
				Dauer 23 Jhr.	+	+	0	?	0	0	—		
53. bis 54. Fall Friedreich	1873	Ueber progress. Muskel-Atrophie	II. Fall mit 10 J. Beine, ½ Jhr. später Arme.	Mädchen + 37 J. Zod d. Pneumon.	+	+	+		0	0	0	0	0
									Bruder gleich erkrankt.				
			IV. mit 25 J. Zeigefinger l. „ r. Beine. Rumpf. Pharynx.	Dragoner + 27 J. Dauer 2 Jahr	+ + + +	+ Schwäche	+	+					
					Die anderen noch vom Autor erwähnten Fälle [15] schienen mir weniger eindeutig, da sie vor der Erb'schen Klärung kommen.								
55.-57. Fall Dubrenilh.	1890	Rev. d. méd. X. p. 441	Beine (verletzt im Krieg, erfroren) Arm r. u. l.	35 jg. Mann Maler Dauer 8 J.	+		+ dann verschwunden	—	r. Hand kalt cyanose Ödem l. ditto		intakt	+ dann verschw.	—
			mit 20 J. Hände, Beine varus equin.	36 jg. Mann	+	—	—	—	0	0	intakt		
			Hände und Füsse von Jugend an. Maskengesicht	29 jg. Mann Bäcker	+ +						wenig	+	

Blasen-Mastdarm-störungen	Pupillen	Heredität	Skoliose	Aetiologie	Atr. d. V. H. Ganglien	Atr. d. V. Wurzeln	Atr. d. H. Wurzeln	Hinterstrang-degeneration	Gefäße	Hirnhäute	Entzündung	Periph. Nerven	Muskeln	Diagnose
					Histologischer Befund									
		—	0	Masern Blattern Typhus mit 8 J.	+ wenig	0 Clark intakt	+	+	oblitert im Muskel.	—	—	stark deg.	schollig fett ++ Keine Kernvermg.	N
					histologisch tabes-ähnliche Symptome, aber nicht klinisch.									
—	0	Vater litt an derselb. Erkrankung		tub.	—	—	+	+				deg. Bdg. vermehrt	deg.	
intact	0	Nichts bekannt Eltern gesund 0	0	convulsion als Kind	0	+	+ wenig	Goll degen.	0	0	0	chron. interstitielle Neuritis	Bindg. deg.	
intact			—	dauernd Fieber-Anfälle		RM. und periph. Nerven intakt.				pia trüb infiltriert	+		Zunge stark. atrophisch	
—	eng	—		Bleiverg. Alcohol. Variola	—	— Clark-intact	RM. normal			—		peripher am stärksten deg.	atroph. + hypertr.	N
—	eng. träge	Mutter ähnlich erkrankt.		variola.	—	—	RM. normal					alte Neuritis	atroph. + hypertr.	
		Mutter ähnliche Fälle					Keine Section.							Myopathia heoritique

Autor	Jahr	Quelle	Anfang der Erkrankg.	Alter Dauer	Atrophie	Lähmung	Schmerzen	Contractur	Trophische Störungen	E a R.	Sensibilitätsstörungen	Fibr. Zuckungen	Reflexe
Klinischer Befund													
58.Fall Gombault Malet	1889	Arch. d.méd. exper. Mai Nr. 3.	Mit 7 Jahr. alle 4 Extr. Affenhand.	+ 58 J. Dauer 51 J.	+	+ schlaffe Beine					+ +		
										Klinisch Tabes-ähnlich			
59.Fall Donath	1889	Wiener med. Presse Nr. 38.	Mit 20 Jahr. r. Bein. Arme intakt. pes varus equin. r.		+		+ im Knie.			+			
60.Fall Ganghofer	1891	Prager med. Wochenschr. Nr. 49 bis 50.	Mädchen 12. Beine Arme (Bruder 15 J. Schwester 16 J. Bruder 6 J. Gleiche Erkr.		+ Beine +		0	+		+	herab.		
Familiär.													
61.-62. Fall Hoffmann.	1889	Arch.f. Psych. S. 661. Bd. XX.	Mit 26 J. r. Thenar. l. Hand. Kältegefühl 3 Jahre später. Beine Steppergang. Bruder 46 Beine.		+ +	+			—	+ p.			
63.-65. Fall Vigioli	1879	Bollettino della R. Academia di Napoli.	Bericht über 3 Fälle.										
										Nicht zu erhalten.			

Blasen-Mastdarm-störungen	Pupillen	Heredität	Skoliose	Aetiologie	Atr. d. V. H. Ganglien	Atr. d. V. Wurzeln	Atr. d. H. Wurzeln	Hinterstrang-degeneration	Gefäße	Hirnhäute	Entzündung	Periph. Nerven	Muskeln	Diagnose
					Histologischer Befund									
														Kein Sektions-Bericht.
														Kein Sektions-Bericht.
														Kein Sektions-Bericht.
														Kein Sektions-Bericht.

Autor	Jahr	Quelle	Anfang der Erkrankg.	Alter Dauer	Atrophie	Lähmung	Schmerzen	Contractur	Trophische Störungen	E a R.	Sensibilitätsstörungen	Fibr. Zuckungen	Reflexe
					Klinischer Befund								
66. Fall Sachi.	1893	Berliner Kl. Wochenschr. p. 723.	Anfang mit 16. Typus Charcot-Marie. Hände Beine Klauenhand.	Mann	+ +		— Müdigkeit. +			+	+	weg. Bei Augenschluss leichtes Schwanken.	
67. Fall Déjerine. Sottas.		Angaben von Marinesco im Arch. d. méd. experim. 1894. 6. p. 953	I. Frau 44. Als Kind Klumpfüße Operation Arme v. Typus Duchenne Arran.		+	?	+		—	+	+	+ Romberg	—
68. Fall Déjerine. Sottas.		„ „	II. Mit 14 J. Beine Hände. pes v. equin. Hände Typus Duchenne Arran	34 jg. Mann	+ +	+ Beine	+ +		—	— herab. erreg.	gestört	+ Romberg.	— +
69. bis 71. Fall Bernhard.	1893	Virchows Arch. Bd. 133 p. 259.	I. Mit 20. Schwäche der Zehen	Frau 45 r. pes eq. var.	leicht.	—	+ seit 7 Jhr.			— Erregb. herab.			—
			II. Schwester 43.		+ ob. Schenkel	—				herab. +		+ am Handrücken	—
Familiär.			III. Nichte 46.	etwa mit 20	+ ob. Schenkel aber ganz normal.	—	+ im Ischiaticus nach kurz. Geh.			N.		gut	—

Blasen-Mastdarm-störungen	Pupillen	Heredität	Skoliose	Aetiologie	Atr. d. V. H. Ganglien	Atr. d. V. Wurzeln	Atr. d. H. Wurzeln	Hinterstrang-degeneration	Gefäße	Hirnhäute	Entzündung	Periph. Nerven	Muskeln	Diagnose
					Histologischer Befund									
—	—	—	Hals cy-phose.					Kein histol. Befund. Patient am Leben.						
—	träge		+					Skle-rose v. Goll.	Skle-rose.	0	+	hyper-troph. Neu-ritis	Atro-phie Ge-fässe ver-dickt.	N
—	starr		+	Lues Mit 24. po-tus				Histol. Bef. nicht erwähnt.						N
—				?				Keine Section.						sp. N
		Mutter ähnlich	+	?				Keine Section.						
—	0			?				Keine Section.						

Autor	Jahr	Quelle	Anfang der Erkrankg.	Alter Dauer	Atrophie	Lähmung	Schmerzen	Contractur	Trophische Störungen	E a R.	Sensibilitätsstörungen	Fibr. Zuckungen	Reflexe
			Klinischer Befund										
72. bis 75. Fall Eichhorst.	1873	Berliner Klin. Wochenschr. S. 497 und S. 511	I. Mit 36 J. Beine Hände pes varus equin.	70jähr. Frau Dorothea Braun, geb. Bessel.	+ +	+ +	+		+	0			
			Schwester II. Mit 26 J. Beine Hände pes varus equin.	40Frau Minna Hermenau, geb. Bessel.	+ +	+ +	+ +		+	unerregbar	—		
			Nichte III. 20 Jahr beide Beine. Hände Klauenhand pes varus equin.	24Frau Marie Hermenau			+		+ +	wenig erregbar	—		normal
			Schwester IV. Mit 18 J. Beine Hände bis dato intakt.	26Frau Johanna Hermenau	+		+ Kältegefühl!						
76. bis 81. Fall Eichhorst.	1873	„ „ S. 511	II. Mit 16 J. Beine	44Mann Julius Braun.	+		0	0	0	0	0	—	
			III. Mit 16 J. Krämpfe. Mit 28 Fußgelenke. Hände steif.	Laura Kiel geb. Braun Frau 40J.	+		—	—	+	unerregbar	intakt	—	normal
			IV. Mit 25 Beine, Hände. Krallenhand.	35Mann Hermann Braun Soldat.	+ +		—	—	Extr. sind blaurot eiskalt	herab electr.	0	0	normal
			V. Mit 20 J. Füße. Hände. Unterarm.	32Mann Rob. Braun.	+		—		Cyanose Kälte				
			VI. Füße	8J. Mann Ernst Braun.	+				Kälte Cyanose				normal
			VII. Füße.	Fritz Bachis. 8 Jahr.	+	0	0	0	0	0			

Blasen-Mastdarmstörungen	Pupillen	Heredität	Skoliose	Aetiologie	Atr. d. V. H. Ganglien	Atr. d. V. Wurzeln	Atr. d. H. Wurzeln	Hinterstrangdegeneration	Gefäße	Hirnhäute	Entzündung	Periph. Nerven	Muskeln	Diagnose
					Histologischer Befund									
				+ Urgroßvater Großvater Vater ähnlich erkrankt. Patientin hatte Meningitis Diphterie Abortus						Keine Section.				
										Keine Section. 35 J. an Cholera †				
										Am Leben.				
										Am Leben.				
		0								Nichts weiteres bekannt.				
0	0	0	0	Chorea. Nervenschlag Schlaganfall						„	„	„		
				Scharlach als Kind.						„	„	„		
0	0	0	0	schwerer Keuchhusten						„	„	„		Diagnose des Verfassers: „Hereditäre progr. Muskelatrophie.“
0	0	0								„	„	„		

Autor	Jahr	Quelle	Anfang der Erkrankg.	Alter Dauer	Atrophie	Lähmung	Schmerzen	Contractur	Trophische Störungen	E a R.	Sensibilitätsstörungen	Fibr. Zuckungen	Reflexe
				Klinischer Befund									
82. Fall Lannois	1906	Neur. C. Bl. (Nouvel Icon. d. la Salp. 1905.)	r. Daumen Dupuytren l. Hand	Gärtner 47 J.	++ +	−	−	−	−	+	−		− u. Extr. r. schwächer
83. Fall Eisenlohr	1875	Arch. f. Psych. 5 S. 219	beide Beine dann Arme in 10 Woch. vollkommene Heilung	33 J. Kaufmann	−	+ schlaff	+	−	− Ödem vorübergehend mit Rötung.	− normal.	normal	−	++
84.-87. Fall Dreschfeld	1885	Brain. »on some rarer forms of musc. Atrop.« S. 164	I) Finger kalt steif mit 22 J.	23 Mann Mechaniker	+ Thenar Main engriffe	−	0	−	0 schmerzlose Verletzungen	+	Analgesie	0	+ Beine − Arme
			II) Hände, Unterarme,	Frau 33	+ Klauenhand	−	−	+		electr.	Analgesie	0	0
			III) untere Extr. ob. Extr.	Mann 36 Dauer 4 J.	+ +	Ataxie +	0	−	0	unerregbar unerregbar	− −	0	−
			IV) Beine, Arme l. in 10 Tag. ganz gelähmt	Mann 45 Fischhändler Dauer von Febr. bis Juli	+	+	+	−	0		anaesth. Zonen	+	
88. Fall Hammond	1894	New-York med. Journal. Jan. 6. Im Original nicht zu erhalten Angaben nach Dissertation Jezierski	r. Hand, Arm, r. Bein, l. Bein leicht erkrankt Rumpfmusk. † an Respirationsparalyse	Frau 46 Dauer 6 J.	+	+	0	0	0	0	0	0	0

Blasen-Mastdarm-störungen	Pupillen	Heredität	Skoliose	Aetiologie	Atr. d. V. H. Ganglien	Atr. d. V. Wurzeln	Atr. d. H. Wurzeln	Hinterstrang-degeneration	Gefäße	Hirnhäute	Entzündung	Periph. Nerven	Muskeln	Diagnose
					Histologischer Befund									
0	träge	Vater potator	—	Vater potator Pat. mit 26 J. Lues.	Kein Sectionsbericht.									
normal	N	0	—	Erkältung	Patient geheilt entlassen.									„spinale Paralyse."
0	0	—	—	?	Krankheit stationär.									
—	0				Krankheit stationär.									
—		0	0	† in ein. epilept. Anfall.	+	0	—	—	verdickt	0	0	0	0	
+!		0	0	Dysenteria potus lues.	akutes Auftreten; nach antiluetischer Behandlung vollkommene Heilung.									
0	0	0	0	0	+		Gowers und Pyramide degen.			Diagnose? (amyotroph. lat. Sklerose??)				

Autor	Jahr	Quelle	Anfang der Erkrankg.	Alter Dauer	Atrophie	Lähmung	Schmerzen	Contractur	Trophische Störungen	E a R.	Sensibilitätsstörungen	Fibr. Zuckungen	Reflexe
				Klinischer Befund									
89. Fall Oppenheimer	1899	Inaug.-Dissert. Würzburg.	Am 4.—5. Finger der r. Hand. (Klauenhand.) r. Arm. l. Arm. Beine ‚schwach'. Bauchmuskeln „schwach".	45 Mann Hausierer Dauer 13 Monate.	+ + + +	+ + + +	—	?	—	+	+ „Kriebeln" objectiv Kälte der Beine.	+	0
90. Fall Charles S. Potts.	1905	University of Pensylvania Med. Bulletin 17. p. 112		Nicht zu erhalten.									
91. Fall Williamson.	1901	Lancet July p. 19.	Mit Kleiner Hand. Muskulatur Arme.	Mann „in den mittleren Jahren" Dau. 20 J.	+	+	—	—	0	0	0		+
92. Fall Long.	1907	Nouvel Jcon. de la Salpetr. Bd. XX.		Nicht zu erhalten.									
93. Fall Lannois. Rose Geffrier.	1910	Neur. Centr.-Blatt.	Als Kind „Kinderlähmung" beider Arme u. Beine. Links „Schlotterfuß" r. pes varus eq. 20 Jahre Zustand stationär.	61 Mann Mit 34 J. zunehmende Atrophie der ob. u. der unt. Extremitäten	+ +	—	0	--	—	—	—	0	
94. bis 97. Fall Brasch.	1904	Deut. Zeitschr. für Nervenheilkunde 26. S. 302.	Großmutter Klumpfüße, Hände mit 60 J. noch gut.										Romberg
Familiär tabische Symptome			Vetter Füße verkrüpp., Hände zittern.	† 33 dem: paralyt.									
			Vater: Mit 41. Beide Hände, dann Füße (Hde. Duchenne Arran-Typus).	94 J. bei Untersuchung Dauer 53.	+ Klumpfüße Ataxie.	?	—	0 + Hände		stark gestört	Leicht gestört		—
			Sohn Mit 13 Armekraft loser. Zugleich Füße scap. alatae (Hde. Duchenne Arran-Typus) Steppergang	43 bei Untersuchung.	† der Hände mit 40 Jahr.		Rheumatoid +	+	—	herab etwas E a R.	—	+	Romberg

Blasen-Mastdarm-störungen	Pupillen	Heredität	Skoliose	Aetiologie	Atr. d. V. H. Ganglien	Atr. d. V Wurzeln	Atr. d. H. Wurzeln	Hinterstrang degeneration	Gefäße	Hirnhäute	Entzündung	Periph. Nerven	Muskeln	Diagnose
					Histologischer Befund									
—		—	—	„Erkältung" Lungenentzündung Pleuritis viel Husten † an Pneumonie.	++	++ im Hals Mark.	—	—	verdickt. zahlreich.	—	+	z. Teil schlecht färbbar gequollen".	Kernreiches Bindegew. Quer- u. Langstr. erhalten. Keine hyp. Fasern Kernreihen.	sp.
—	0	?	—	0	+	+	—	—	hyalin verdickt.	0	+	Plex brachial stark deg.	Kernreiches Bindegewebe.	sp.
0		Mutter paral. agit. Bruder epilept	0	„Kinderlähmung"	Pat. ist noch am Leben.									N
—		Großmutter Vater. Sohn. Vetter.			Kein Sectionsbericht.									
0	diff.			spin. Kind-Lähmung.	RM bei Sectionsbericht nicht erwähnt.									
—	Eng. starr.		+	Potus.	Keine Section. Klin. arterio-sklerosis cordis. Psychisch gestört.									
			+	Nichts bekannt.	Keine Section. Klin. Nervenstamm verdickt.									
—	Eng. starr.													

Autor	Jahr	Quelle	Anfang der Erkrankg.	Alter Dauer	Atrophie	Lähmung	Schmerzen	Contractur	Trophische Störungen	E a R.	Sensibilitätsstörungen	Fibr. Zuckungen	Reflexe
				Klinischer Befund									
		Dissertationen.											
98. Fall Paul. V. Jezierski	?	Freiburg. Enthält eine Tabelle über 22. Fälle	mit 57 Jahr r. Schulter, beide Hände Klauenhand, unt. Extr. normal.	Bauernknecht Dauer 4 J.	+	-	+ in r. Schulter	+	--	Erregbarkeit aufgehoben	—	+	tricepo fehlt.
99. bis 100. Fall Axel Krogh.	1896	München.	l. unt. Extr. am schwersten erkrankt	Nähmädchen 19 J. Dauer ? Tot nach 14täg. Beobachtg. an Miliar. tub.								0	0
		Fall Bernheim II	Hände, Arme, Beine r. pesvarus equinus Entwicklungshemmung, links gesund	Korbmacher 48 J.	+	+	+	+	0	0	rechts +		
101. Fall Max Franziss	1904	München	l. Bein zuerst, wird wieder besser, nach 2 J. beide Beine beide Arme (Fall auf der Treppe.)	Schreiner 73 Dauer 5 J.	++ r. Klauenhand unter Extr. schlaff	+	—	+	0	+	0	+	überall

Blasen-Mastdarmstörungen	Pupillen	Heredität	Skoliose	Aetiologie	Atr. d. V. H. Ganglien	Atr. d. V Wurzeln	Atr. d. H. Wurzeln	Hinterstrangdegeneration	Gefäße	Hirnhäute	Entzündung	Periph. Nerven	Muskeln	Diagnose
					Histologischer Befund									
—		—	0	unbekannt	+	+	—	Gollsche Str. hell	+	Laptomeningitis makroscop.	—	schlecht färbbar gespalten gequollen	Keine Hypertrophie Kernreihe Fett, homogene Schollen	sp
0	0	0	0	poliomyelitis infantum mit 1 J.	+ LM.	+ links	— Blutherde	Apoplexien in den Hinterstr. Clarksche Saeule intakt	+ degen.	—	+	degeneriert	„die Atrophie trägt den Charakter der neurotischen Muskelatrophie Querstreifg. erhalten	sp
	l. weiter als r.	Mutter † Brustkrebs		polio myelitis	+	—							„Muskeln entartet nach Typus Duchenne Arran	
—	eng. lichtstarr													sp

Sektionsbericht (belanglos)
Keine histologische Untersuchung.

Autor	Jahr	Quelle	Anfang der Erkrankg.	Alter Dauer	Atrophie	Lähmung	Schmerzen	Contractur	Trophische Störungen	E a R.	Sensibilitätsstörungen	Fibr. Zuckungen	Reflexe
					Klinischer Befund								
102. Fall August H. S. Bauer.	1904	Dissertation München Tabelle über 24 Fälle.	Beginn mit 40 J. Schwäche der Finger r. Hand. Sechs Jahre später plötzlicher Krampfanfall, darauf Lähmung und Atrophie der unteren Extr.	„excentric clown“	+	+	0	0	0	+	—	+	++
103. Fall G. M. Luden v. Heumen.	1912	Dissertation.	Benno Negele. Mit 45 Jahr I. l. Arm. II. r. Bein. III. l. Bein. IV. r. Arm. Krallenhand Steppergang Chronische Unruhe in radial Musk. der r. Hand. Keine Ataxie.	† mit 71 an Bronchienpneumonie Dauer 26 J.	+ beide Vorderarme total atr., das zuletzt erkr. r. Bein (ob. Sch.) am wenigsten	+ l Arm schlaff	+ + gegen Ende des Leidens in allen Extr. „Gürtelgefühl“	+?	—	— aber im grossen Ganzen die befallenen Muskeln ganz unerregbar.	ziemlich intakt, subj. Kältegefühl der Hände.	—	Wechselnd. Arm rf.

Blasen-Mastdarm-störungen	Pupillen	Heredität	Skoliose	Aetiologie	Atr. d. V. H. Ganglien	Atr. d. V Wurzeln	Atr. d. H. Wurzeln	Hinterstrang-degeneration	Gefäße	Hirnhäute	Entzündung	Periph. Nerven	Muskeln	Diagnose
					Histologischer Befund									
—	0	—	0	Lues Blattern	+	+	—	fast intakt	Media verdickt.	— im RM Dura verdickt und verwachsen.	—	nahe intakt	Kernreiches Bindegewebe Fett Muskelfasern vereinzelt, aber gut erhalten.	
— +	r. träge l. entzündet und weiter.	—	+	Lues	+	++	+	fleckig	deg.	verdickt Endothel Wucherung Pneumonie	+	Atrophie mit Bdg.-Wucherung.	Kernreihe scholliger Zerfall.	N

Tafel I.

Fig. 1.

C V. Ausgesprochene fleckige Sklerose der Hinterstränge. Atrophie der Vorhörner; Schwund der Vorderhorngang-lienzellen.

Färbung: Neue Weigertschnellfärbung. Modifikation von G. H. Luden v. Heumen (Centralblatt für Path. Bd. XXIII Seite 97).

Vergrösserung 1:20.
(Zeiß planar 35 mm. Balgauszug 68.)

Fig. 2.

L IV. „Tabes"-ähnliche Degeneration der Hinterstränge, Atrophie der großen Ganglienzellen. Degeneration der Vorderwurzeln.

Färbung: Neue Weigertschnellfärbung.

Vergrößerung 1:20.
(Zeiß planar 35 mm. Balgauszug 68).

Tafel II.

Spinalganglien C VI: Beginnende Degeneration der markhaltigen Fasern*), starke Proliferation der Bindegewebskerne, Atrophie der Ganglienzellen.

Färbung: Neue Weigertschnellfärbung, Modification, von G. H. Luden v. Heumen (Centralblatt für Path. Bd. XXIII. Seite 97).

Vergrößerung 1:186
(Zeiß Oe. 4. Obj. 16. Tub. 160 mm. Balgauszug 75 cm.)

*) Die noch erhaltenen, aber schon schwer geschädigten Markfasern zeigen nicht die leuchtend blaue Farbe der vorigen Tafel, sondern den mehr rötlichen Ton, auf den ich im Centralblatt Seite 99—100 Bd. XXIII besonders hingewiesen habe.



Tafel III.

Fig. 1.

D XII. Endotheliomähnliche Wucherung der Pia-endothelien in die Dura mater spinalis hinein, mit Bildung von Schichtkugeln.

Färbung: Hämatoxylin-Eosin.

Aufnahme von G. Luden v. Heumen. (Lumière-Platte.)

Vergrösserung 1 : 375

(Zeiß Oe. 4, Obj. 8. Tub. 160 mm. Balgauszug 75 cm.)

Fig. 2.

Musc. gastrocnemius: Außerordentlich intensive Zerstörung des Muskelgewebes, nur vereinzelte Fasern von normalem Kaliber erhalten; der Muskel besteht zum größten Teil aus hyalinem Bindegewebe. Ausgedehnte Wucherung der Lymphspaltenendothelien und der Muskelkerne, starke Fettinfiltration. Gefäßwand stark verdickt.

Färbung: Hämatoxylin-Eosin.

Aufnahme wie Fig. 1. 186.

Vergrösserung: 1 : 62.

(Zeiß Oe. 4, Obj. 16. Balgauszug: 75 cm.)

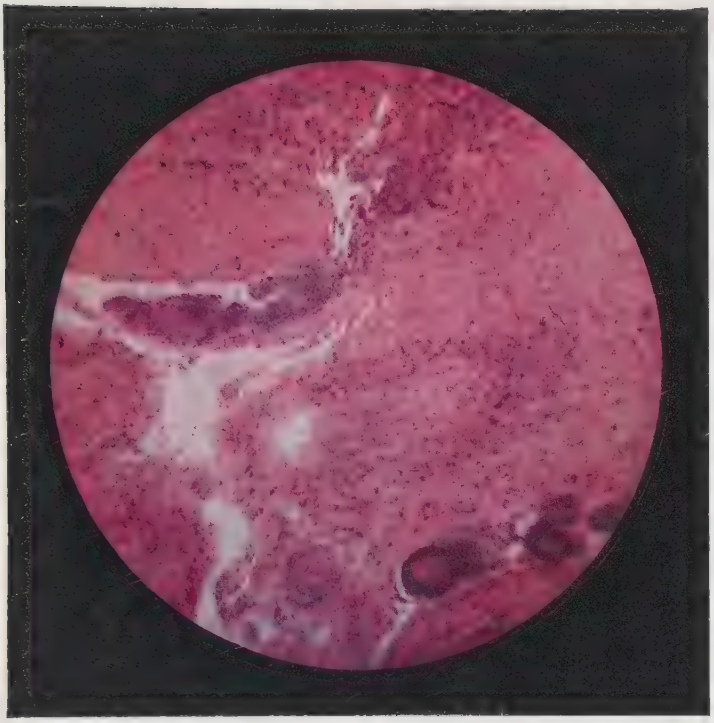

Tafel IV.

C. **III.** Starke hyaline Degeneration der Gefäße im Sulcus med. spin. mit zelliger Infiltration des perivasculären Bindegewebes.

Vergrößerung 1:800.

Aufnahme von J. J. Luden v. Heumen mit dem von ihm entworfenen „Microscope d'histologie“*) (Micrometerschraube 1/100.000 mm)

Färbung Hämatoxylin-Eosin.

*) N. Hansen Constructeur Paris 1908.

Tafel V.

D 12. Tumorähnliche Wucherung der Pia-endothelien in die Dura mater spinalis hinein.

Vergrößerung 1:580.

Aufnahme von J. J. Luden v. Heumen mit dem von ihm entworfenen „Microscope d'histologie"*) (Micrometerschraube 1/100.000 mm.)
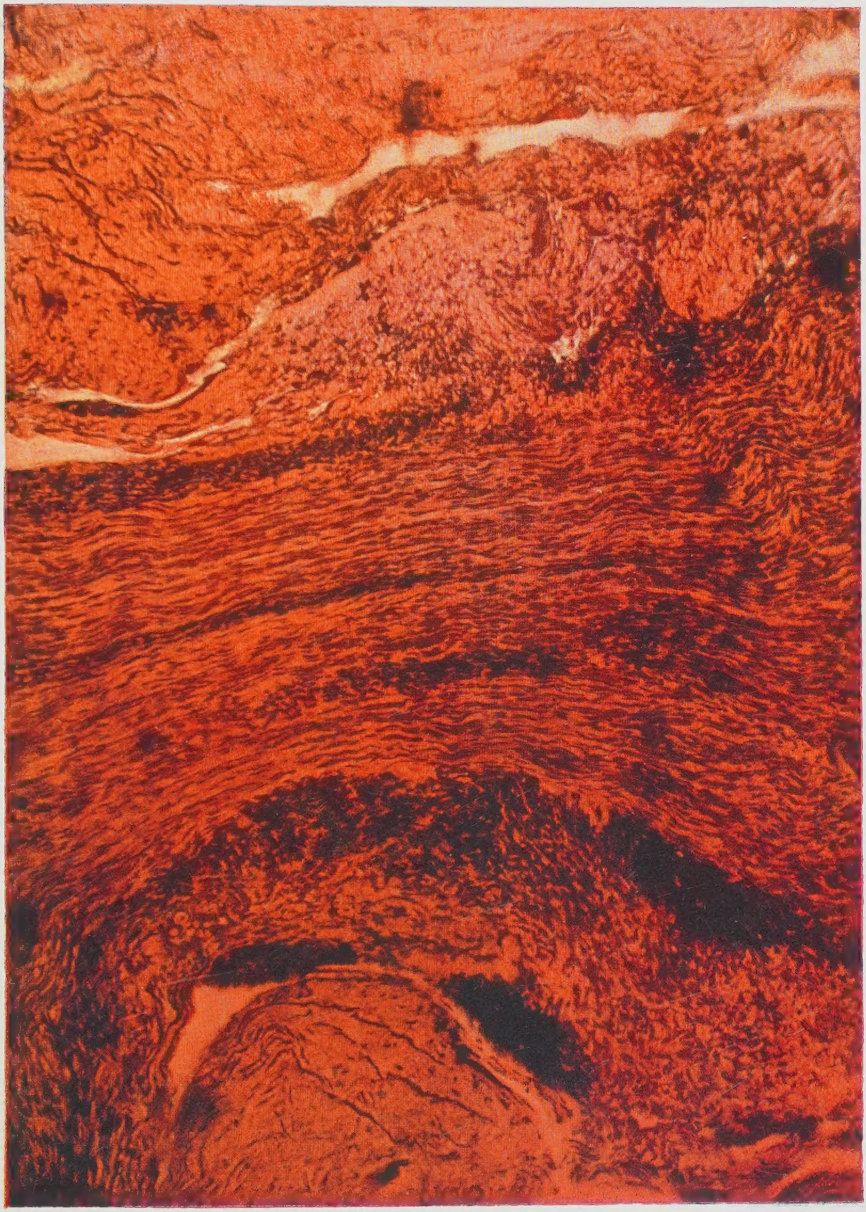
*) N. Hansen Constructeur Paris 1908.